DENTINA AUTÓLOGA COMO BIOMATERIAL EN LA PRESERVACIÓN ALVEOLAR Y REGENERACIÓN ÓSEA GUIADA: ESTUDIO PRELIMAR CLINICO Y RADIOLOGICO EN 15 PACIENTES

Espías Alonso S (*), Montes Fernández-Micheltorena P *(*)*, Arenas de Frutos G(*), Barrios Robredo JM (*), Tousidonis Rial Ma (*), Alonso Pérez S(**)

(*) HOSPITAL GENERAL UNIVERSITARIO GREGORIO MARAÑÓN. MADRID.

(**) CLINICA ALONSO ESPÍAS. OVIEDO.

INTRODUCCION

En la práctica diaria de rehabilitación dental con implantes osteointegrados se requiere el uso frecuente de técnicas de regeneración ósea y preservación alveolar para mantener o mejorar el volumen óseo periimplantario y reducir la atrofia vertical y horizontal derivadas de la remodelación ósea subsiguiente a la extracción dental. En este proceso se han empleado a lo largo del tiempo diversos biomateriales tanto autólogos como heterólogos.

El uso de dentina autóloga, resultante del molido y procesado de los dientes extraídos del propio paciente es una técnica novedosa y prometedora como alternativa al uso de otros biomateriales.

MATERIAL Y METODOS

Estudio retrospectivo de 15 pacientes (9 mujeres y 6 varones), intervenidos entre septiembre de 2015 y enero de 2018, con edades comprendidas entre los 40 y 69 años (media de 56) donde se empleo dentina autóloga como biomaterial de relleno y regeneración ósea.

Un total de 17 implantes fueron colocados:

- En 9 pacientes como material de injerto en preservación alveolar tras extracción e implante inmediato (8 unitarios y en uno como doble extracción e implantación). Total de 10 implantes en 9 casos.

- En 4 pacientes como material para preservación alveolar y colocación de implante diferido entre 6 y 12 semanas después, (media de 8 semanas). Total de 4 implantes unitarios en los 4 casos

- En 1 paciente como material para la regeneración ósea guiada vertical 4 meses postextracción con la ayuda de una membrana de titanio y colocación simultanea de 2 implantes en área de molares superiores derechos.

- En 1 paciente como material de injerto en elevación de seno lateral e implante simultáneo en área de pieza 16

Todos los implantes se cargaron de forma diferida entre las 16 y 22 semanas (con una media de 20 semanas). Todos los implantes fueron de conexión interna hexagonal y cónica o parabólica de superficie micro o nanorugosa, de marcas y modelos diferentes entre 8,5 y 13 mm con una media de 11,5 mm de longitud y diámetros entre 3,5 y 5 mm, con una media de 4,2 mm .

	Incisivos (Pieza)	Premolares(Pieza)	Molares (Pieza)
10 implantes inmediatos	1 (11)	6 (15,15,24,25,25,35)	3 (46,46,47)
4 Preservación alveolar	2 (11, 22)	2 (45, 34)	
2 RO vertical con membrana			2(16) (17)
1 elevación seno			1 (16)

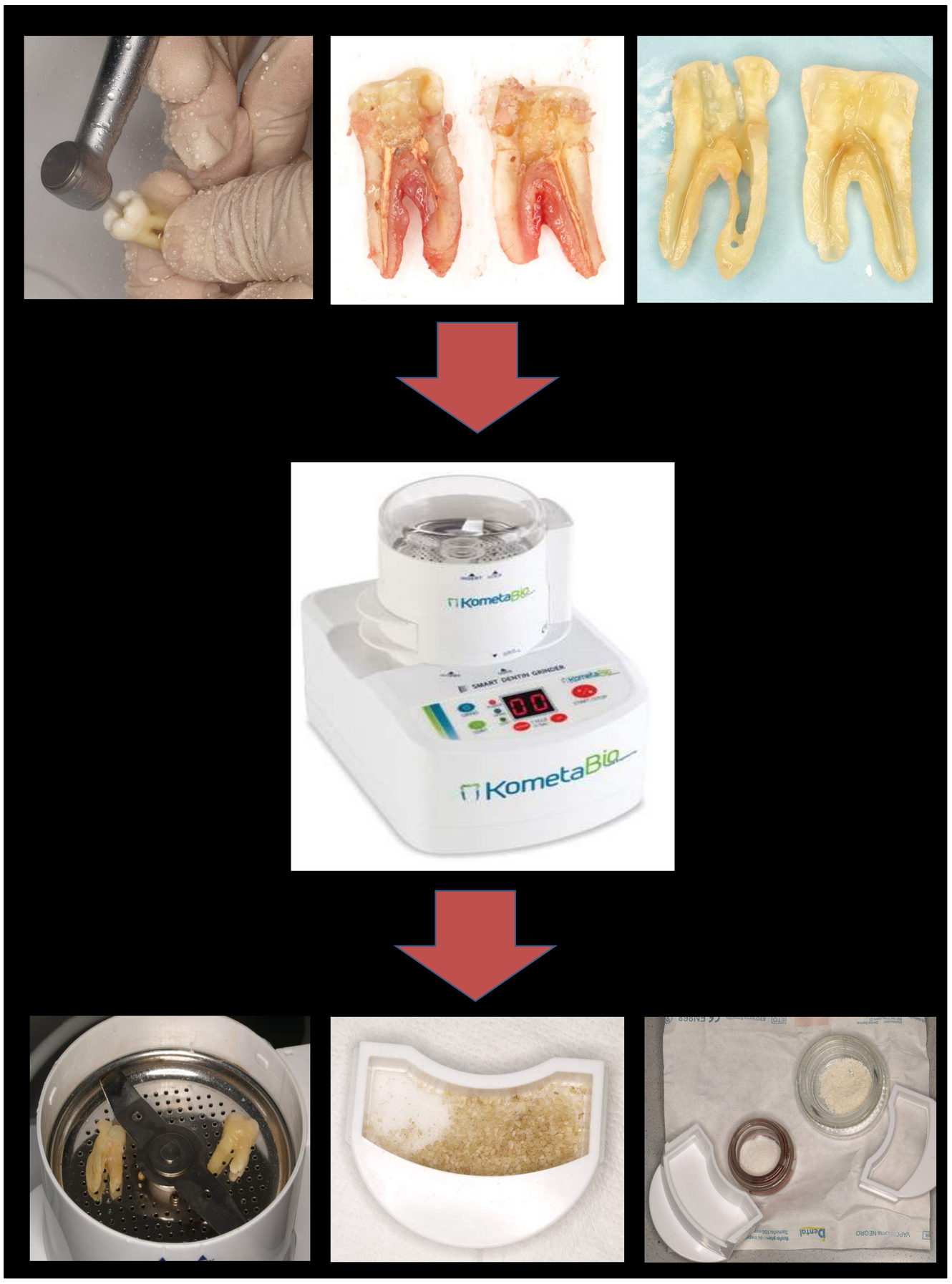

Fig 1: Limpieza, molido y procesamiento en el “Smart Dentin Grinder” de los dientes extraídos para la obtención de dentina autóloga empleada como biomaterial implantable.

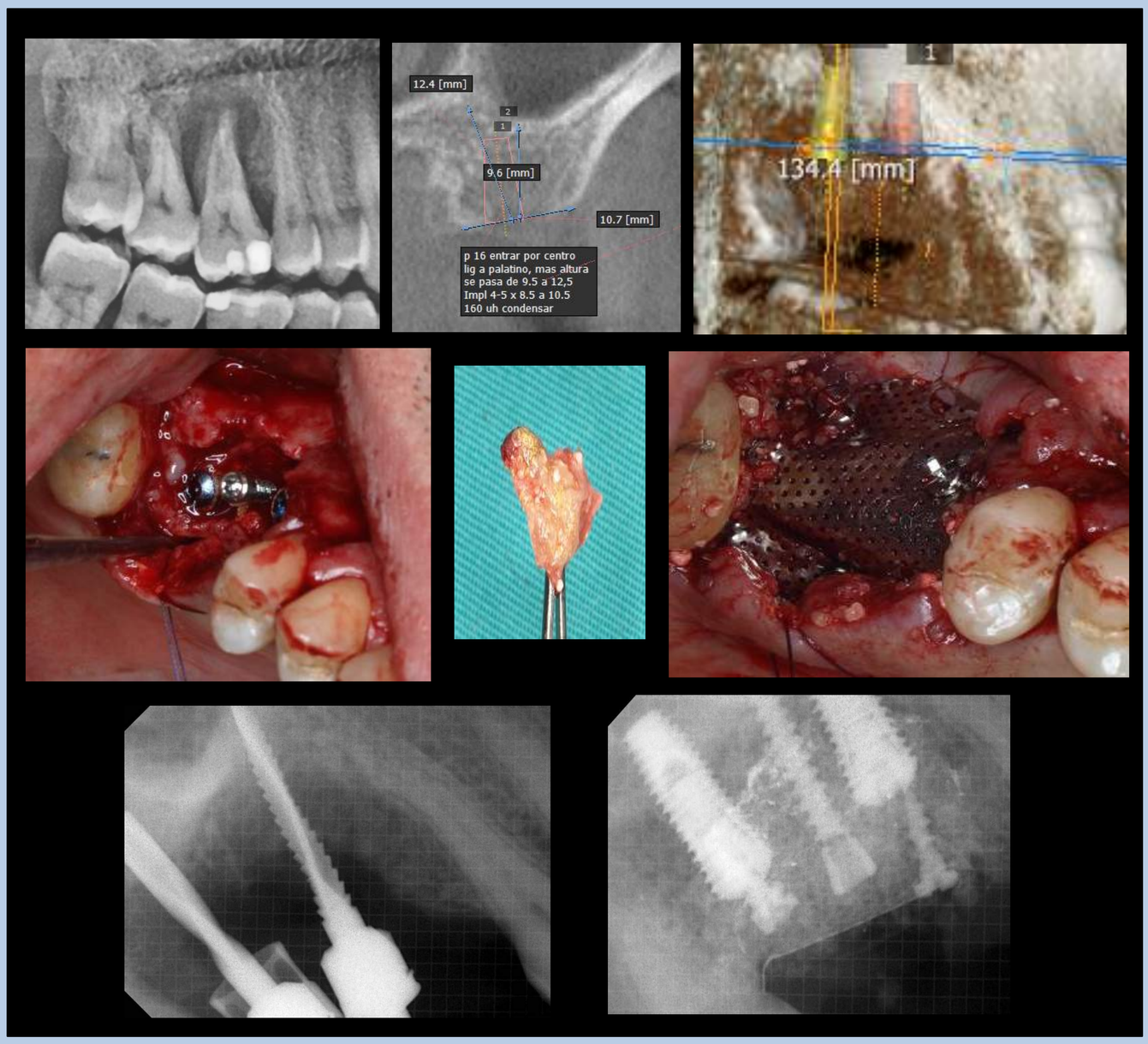

Fig. 2: Regeneración ósea vertical en área de primer cuadrante con dentina autóloga obtenida de piezas dentales exodonciadas 4 meses antes.

Para el procesamiento y obtención de la dentina autóloga se han seguido los siguientes pasos:

1- Limpieza externa e interna del diente y secado intenso.

2- Molido en el aparato " Smart Dentin Grinder , Kometa Bio " durante varios ciclos de 3 segundos para evitar el sobrecalentamiento del tejido molido.

3- Cribado mediante ciclos de vibración y recuperación de sus dos granulometrías en dos niveles de filtro.

4- Primer procesado de la dentina molida con Solución de Hidróxido Sódico.

5- Segundo procesado con PBS (Phosfate Buffer Solution)

6- Desecado del material procesado con calor seco

7- La dentina autóloga obtenida se mezcla con la fracción rica en plaquetas del plasma centrifugado obtenido de sangre venosa del paciente, PRGF o PRP.

RESULTADOS

En ninguno de los pacientes tratados se ha observado reacción adversa al biomaterial ni infección en el área injertada. La cicatrización inicial y posterior transcurrió sin complicaciones.

De los 17 implantes colocados, 14 han sido rehabilitados protéticamente (en 10 casos como piezas unitarias atornilladas directamente o a través de pilar transepitetial y en 4 implantes unidos a estructuras de puentes implantosoportados)

Los 3 implantes restantes (caso de regeneración ósea vertical con membrana de titanio y un una extracción con implante unitario) en espera del periodo de osteointegración libre de carga).

Todos los implantes rehabilitados se integraron adecuadamente y mostraron un correcto nivel óseo periimplantario en el momento de la carga con una densidad ósea similar o ligeramente superior al hueso vecino

Las imágenes radiológicas de los 3 implantes pendientes de rehabilitar tras más de 3meses postimplantación revelan un contorno óseo normal y adecuada radioopacidad similar al hueso vecino .

No se ha evidenciado pérdida de ningún implante a falta de rehabilitar 3 de los 17 instalados

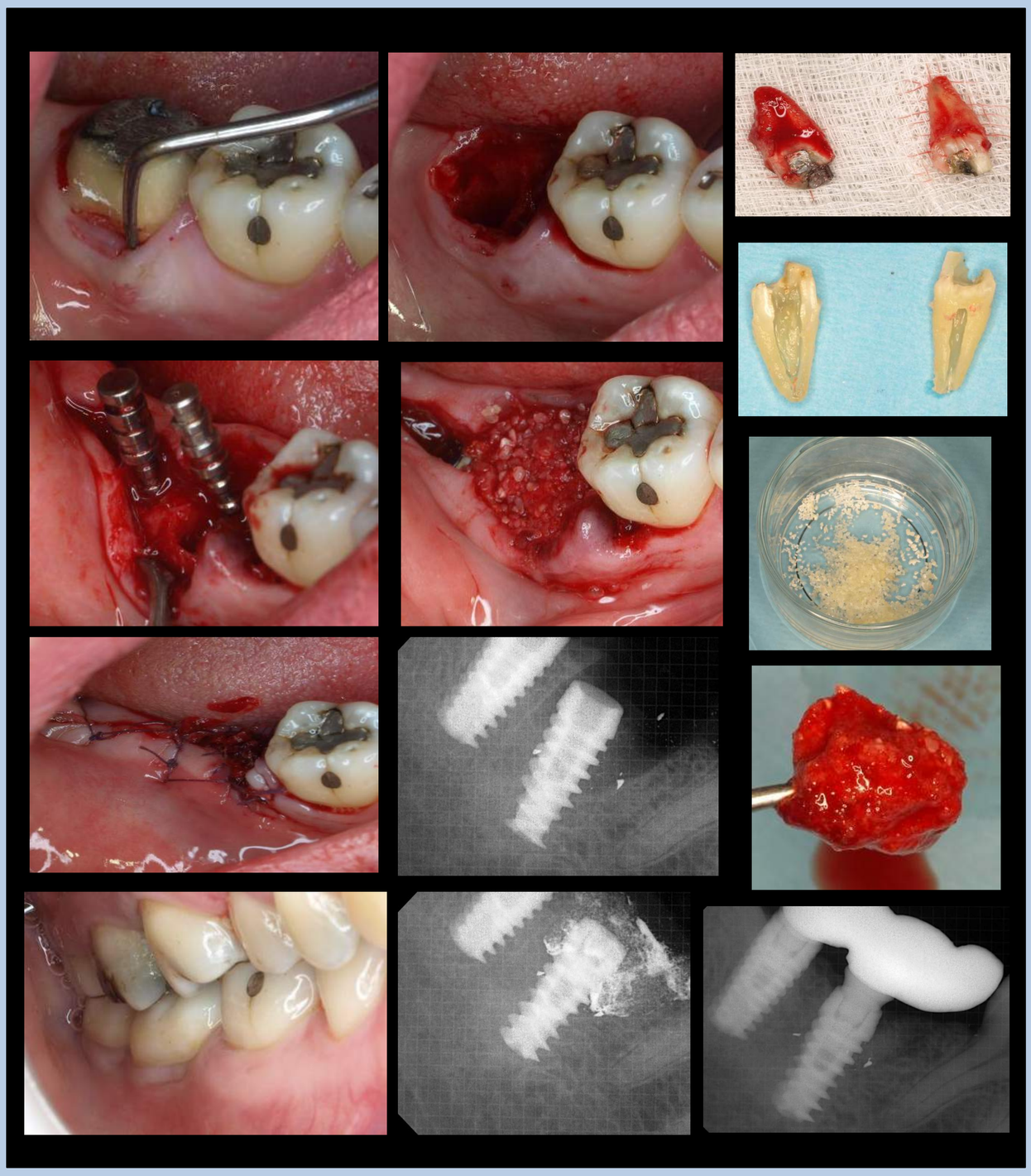

Fig. 3: Injerto de dentina autóloga obtenida tras exodoncia y procesamiento de pieza 47 (por fractura furcal) para preservación de hueso alveolar con colocación de implantes inmediatos.

DISCUSION

Diversos biomateriales de relleno son utilizados en la regeneración ósea y en los procesos de preservación alveolar. Los injertos autógenos son considerados en general el “Gold Standard” en el tratamiento de los defectos óseos por su capacidad osteoinductiva, osteoconductiva y la ausencia de rechazo; sin embargo, presentan desventajas como la necesidad y morbilidad de la zona donante.

La dentina posee una estructura y composición similar a la del hueso con un 20% de colágeno ,un 70% de Hidroxiapatita y un 10% fluido biológico. Diversos estudios en la literatura avalan las altas propiedades osteoconductivas de la dentina al ser un tejido mineralizado con alto contenido en hidroxiapatita. Además, la dentina contiene BMPs, que podrían inducir la formación de hueso, y proteínas no colágenas implicadas en su calcificación.

En función del procesamiento de la dentina, se puede obtener dentina desmineralizada, que induce formación ósea en 4 semanas; o dentina no desmineralizada , que induce la formación ósea entre las 8-12 semanas. (*Murata y cols 2011*). Como inconveniente, la dentina desmineralizada necesita más sesiones de procesamiento y muestra un anclaje implantario más débil. En nuestro estudio, al tratar las piezas dentales con el sistema “Smart Dentin Grinder”, hemos obtenido partículas de dentina mineralizada que pueden ser empleadas inmediatamente como biomaterial.

Fig. 4: Empleo de dentina autóloga obtenida tras levantamiento de PPF y exodoncia de piezas 45 y 47. Colocación de tres implantes inmediatos y carga diferida.

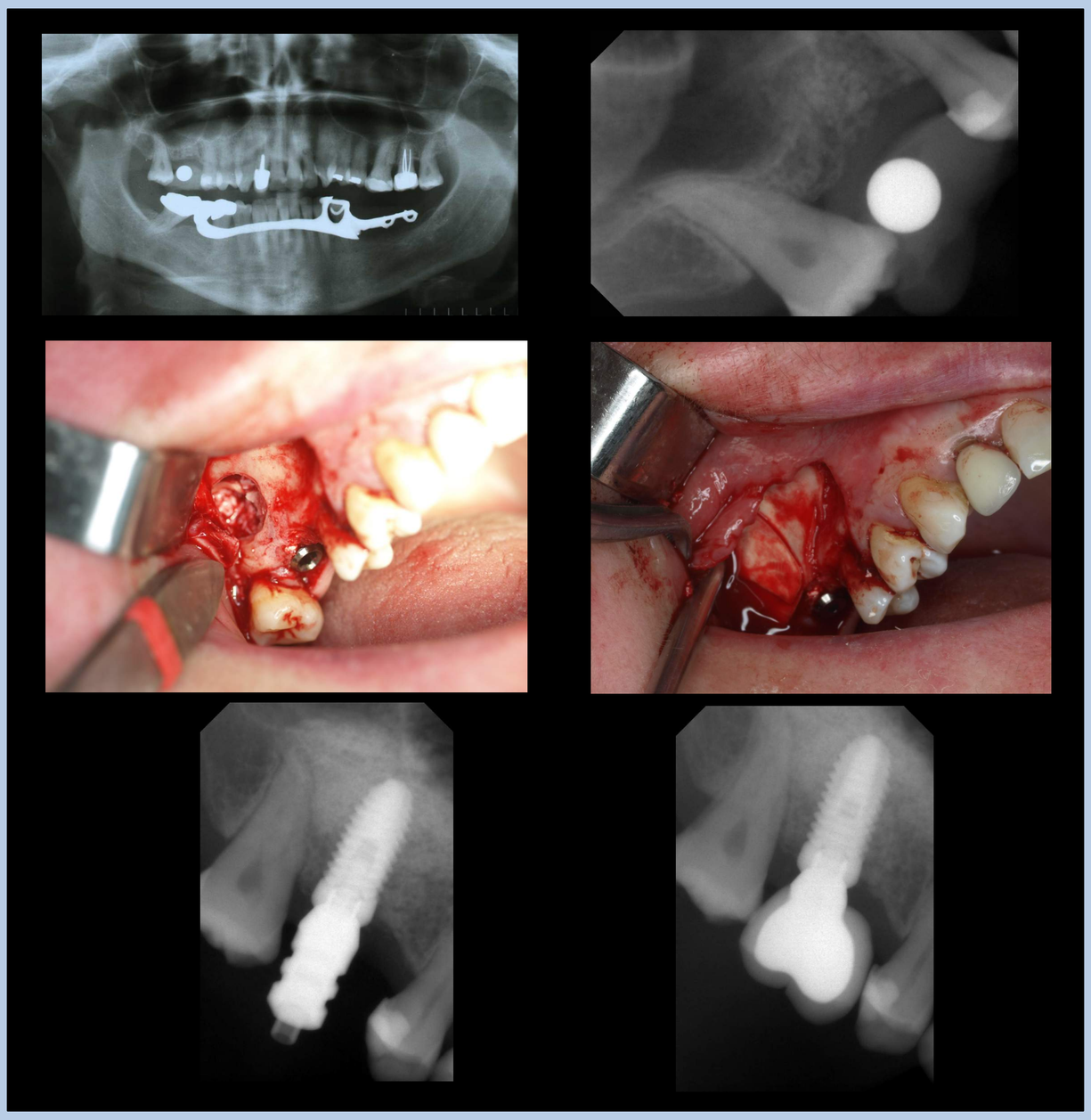

CONCLUSIONES

La dentina autóloga puede considerarse una alternativa fiable como biomaterial de autoinjerto en alveolos postextracción con o sin implante inmediato tanto para la preservación alveolar como para el relleno del gap implante-hueso. Así mismo ha resultado adecuado su uso en otro tipo de regeneraciones óseas y en elevaciones de suelo sinusal.

Teniendo en cuenta que en numerosas ocasiones la colocación de implantes vienen precedidos por la extracción dental, siendo estos residuos desechados, el sistema de “Smart Dentine Grinder” nos permite reutilzar estos “residuos dentales” inmediatamente o de forma diferida tras la extracción dental sustituyendo el uso de otros biomateriales

Fig. 5: Elevación de seno con ventana lateral e implante simultáneo, utilizando dentina autóloga obtenida tras exodoncia meses previos de pieza 16.