Dr. José Luis Calvo Guirado
Catedrático de Cirugía Bucal e Implantología Oral. Director de la Cátedra Internacional de Investigación en Odontología. Facultad de Ciencias de la Salud. Universidad Católica San Antonio de Murcia (UCAM).

J. A. Benítez García
Alumno de Doctorado Facultad de Ciencias de la Salud. UCAM

Dr. José E. Maté Sánchez del Val
Profesor Catedrático Extraordinario de Biomateriales. Profesor Cátedra Internacional de Investigación en Odontología (UCAM).

Dra. Mª Piedad Ramírez Fernández
Profesora de la Cátedra Internacional de Investigación en Odontología (UCAM).

Dr. Carlos Pérez-Albacete Martínez
Profesor de la Cátedra Internacional de Investigación en Odontología y Profesor de Cirugía Bucal (UCAM).

Dr. Rafael A. Delgado Ruiz
Assistant Professor, Department of Prosthodontics and Digital Technology. Director of Fixed and Removable Prosthodontics Clinics, Year III. Stony Brook University School of Dental Medicine (NY).

Dr. Sergio A. Gehrke
Director de la Cátedra de Biotecnología y profesor Catedrático Extraordinario UCAM. Profesor Universidad Católica del Uruguay.

Dr. Manuel Fernández Domínguez
Jefe del Servicio de Cirugía Maxilofacial del Grupo HM. Director del Máster Oficial de Cirugía Bucal Avanzada e Implantología de la Universidad San Pablo CEU.

NUEVO DISEÑO DEL IMPLANTE PARA EVITAR LA REABSORCIÓN ÓSEA CRESTAL Y AUMENTAR EL CONTACTO IMPLANTE HUESO

Estudio histomorfométrico en perros American Foxhound

RESUMEN

El objetivo del presente estudio fue evaluar el contacto implante-hueso en un nuevo diseño de implante tras la colocación inmediata y diferida a diferentes niveles en relación al hueso crestal en perros Foxhound americanos.

El segundo, tercero y cuarto premolares mandibulares y primer molares de seis perros Foxhound americanos fueron extraídos bilateralmente. Al azar, cuatro implantes inmediatos se colocaron en el hemimandíbula de cada perro de manera crestal (grupo control) y subcrestal (grupo test). A tres perros se les permitió un periodo de cicatrización de 8 semanas. Los otros tres fueron dejados un periodo de curación de 12 semanas. Después de los periodos de cicatrización, se realizaron análisis histomorfométricos de los especímenes para medir los valores de BIC y la remodelación ósea en implantes crestales y subcrestales.

Todos los implantes cicatrizaron sin incidentes y estuvieron disponibles para el análisis histológico. Se observó menor resorción ósea en el grupo de implantes colocados subcrestalmente en hueso cicatrizado y postextracción.

Nuestros hallazgos sugieren que se puede esperar menos resorción cuando los implantes se insertan 2 mm subcrestalmente sobre todos los implantes inmediatos y diferidos comparados con los colocados a nivel crestal. Además, se encontraron valores más altos de BIC en el grupo de implantes subcrestal en hueso cicatrizado comparados con los implantes colocados subcrestales en implantes inmediatos postextracción a los 12 meses de seguimiento.

INTRODUCCIÓN

Después de la pérdida de un diente hay una involución progresiva del hueso alveolar tanto en la dimensión horizontal como vertical (1-4). Además, la reducción más rápida del hueso alveolar después de la extracción dental se produce durante los primeros meses (2, 5).

La remodelación del hueso comienza directamente después de la preparación del lecho del implante, así como el proceso de cicatrización del hueso. La adhesión osteoblástica a la superficie del implante y el proceso de osteointegración comienza aproximadamente tres semanas después de la cirugía (6). Durante este proceso de cicatrización se produce la remodelación ósea (7, 8). Esto a menudo da como resultado una pérdida ósea crestal (9-11).

> **“EL ESTUDIO REVELÓ MAYOR PROFUNDIDAD DE RESORCIÓN ÓSEA CRESTAL EN EL HUESO VESTIBULAR QUE EN LA CRESTA LINGUAL**

Algunos autores sugirieron que la colocación inmediata del implante puede contrarrestar el proceso de remodelación ósea y preservar la dimensión de la cresta alveolar (12). Sin embargo, múltiples investigaciones con animales no han apoyado esta hipótesis (5, 13, 14). En este sentido, Araújo et al. encontró una pronunciada reabsorción de las paredes óseas bucales y linguales después de su colocación inmediata en tomas de extracción frescas.

Varios autores han estudiado los cambios clínicos y radiográficos que ocurren alrededor de implantes dentales insertados en diferentes niveles en relación al hueso crestal. Clínicamente, los implantes se colocan a menudo subcrestalmente en áreas estéticas para evitar la exposición a metales y crear espacio suficiente para desarrollar un perfil de emergencia adecuado. (15). Por otra parte, la colocación de los implantes subcrestally puede tener un beneficio adicional, ya que mejora BIC en la región del cuello del implante (16, 17).

Otra revisión (18) estudió las posibles causas de la pérdida ósea temprana. Definieron los factores relacionados con el huésped, el diseño del implante y el protocolo quirúrgico y restaurador como contribuyente. Se encontró que un estado estable de los tejidos periimplante se estableció después de la ejecución del protocolo quirúrgico y restaurativo, independientemente del tipo de implante y el protocolo quirúrgico. Sin embargo, el papel de la localización del microgap, como determinante importante durante la formación del ancho biológico, todavía no estaba claro.

BIC es uno de los factores más importantes que contribuyen a la estabilidad del implante. Así, numerosos autores han especificado los factores que influyen en los niveles de BIC: posición del implante, densidad ósea (19) o diseño del implante (20-24).

Por lo tanto, el objetivo de este estudio es comparar el contacto hueso-implante (BIC) de implantes con cuello tratados sin microroscas inmediatos vs diferidos en hueso cicatrizado y postextracción, que presentan superficie rugosa colocados a nivel crestal y subcrestal en perros.

MATERIALES Y MÉTODOS

En este estudio se utilizaron seis perros Foxhound americanos de aproximadamente un año de edad. El Comité de Ética para la Investigación Animal de la Universidad de Murcia (España) aprobó el protocolo de estudio que siguió las directrices establecidas por la Directiva del Consejo de la Unión Europea de febrero de 2013 (R.D.53/2013). El examen clínico determinó que todos los animales estaban en buena salud general. Además, todos ellos presentaron maxilas intactas, sin traumatismo oclusal ni lesiones mucosas.

Procedimiento quirúrgico

Los animales fueron preanestesiados con acepromazina 0,12% -0,25 mg/kg, buprenorfina 0,01 mg/kg y medetomidina 35 µ g/kg. Esta mezcla se inyectó intramuscularmente en el cuadriceps femoral. Los animales fueron llevados al quirófano, donde se insertó un catéter intravenoso en la vena cefálica y se infundió propofol (0,4 mg/kg/min). Se inyectó anestesia convencional de infiltración dental (articaína 40 mg, 1% de epinefrina) en los sitios quirúrgicos intraora-

les. Todos los procedimientos se llevaron a cabo bajo la supervisión de un veterinario.

Los premolares (P2, P3, P4) y los primeros molares mandibulares fueron extraídos bilateralmente. Los dientes fueron seccionados en una dirección vestibulo-lingual usando una fresa de carburo de tungsteno para que las raíces pudieran ser extraídas individualmente sin dañar las paredes óseas del alveolo. Los perros del grupo de hueso cicatrizado se dejaron curar dos meses antes de colocar los implantes. En el grupo de postextracción, posteriormente se realizó un colgajo vestibular para separar la encía del hueso y evaluar la posición de los implantes a nivel crestal y subcrestal.

Se utilizó como punto experimental el alveolo de la raíz distal de cada premolar y molar para los implantes inmediatos y para los implantes diferidos a la misma altura de la raíz distal perdida de los premolares y molares. Se preparó la raíz distal postextracción y el hueso cicatrizado para colocar los implantes.

Se insertaron implantes Top DM de Bioner (Bioner, Sistemas Implantológicos, Sant Just Desvern, Barcelona) de 8 mm de largo x 3,5 mm de diámetro. **(Figura 1).**

Un total de 48 implantes fueron instalados, 8 en cada perro, 4 en hueso cicatrizado **(Figura 2)** y 4 en hueso postextracción **(Figura 3)**.

Los implantes insertados en esta investigación presentaron una superficie Bio-etched caracterizada por presentar una alta rugosidad sin grabado al ácido a lo largo del cuerpo del implante.

El posicionamiento de crestal o subcrestal de los implantes y del tipo de hueso cicatrizado o postextracción fue determinado aleatoriamente por el programa www.randomization.com. Después de la in-



Figura 1. Implante dental Top DM de Bioner de 3.5 mm de diámetro x 8.5mm de longitud.

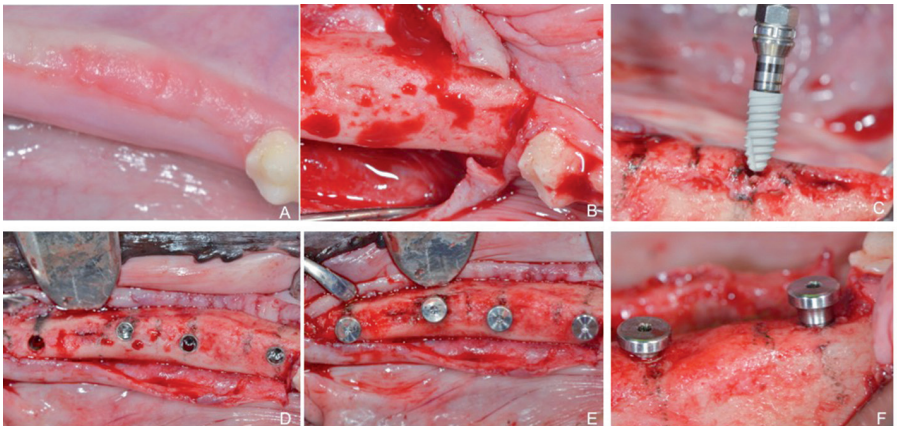

Figura 2. A: hueso cicatrizado, B: colgajo separado donde se observa la reparación del hueso a los dos meses de cicatrización, C: implante Top DM Bioner, D: implantes colocados en mandíbula a nivel crestal y subcrestal, E: colocación de los tornillos de cicatrización y F: tornillos de cicatrización colocados a nivel crestal y subcrestal.

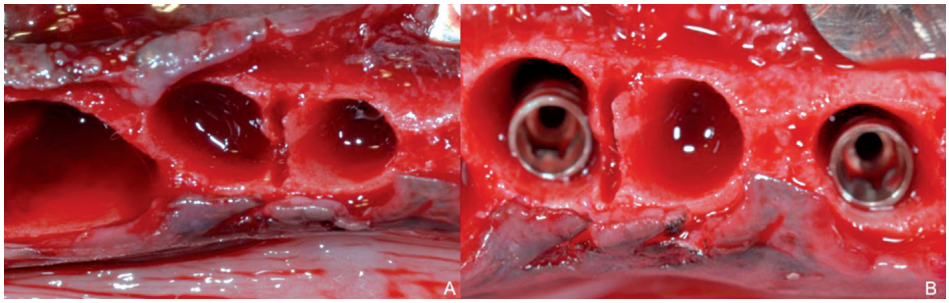

Figura 3. A: alveolos postextracción y B: colocación de implantes TopDM de Bioner en las raíces distales de los premolares inferiores.

serción del implante, se conectaron los pilares de cicatrización para evaluar el tejido de blando periimplanario **(Figura 3)**. Los colgajos se suturaron con seda 4.0 (Lorca Marín. Lorca. Murcia, España).

Después de los procedimientos quirúrgicos, los animales recibieron tratamiento antibiótico (Amoxicilina 500 mg, dos veces al día) y analgésicos (ibuprofeno 600 mg, tres veces al día) vía sistémica. Además, los perros fueron alimentados con una dieta blanda durante siete días y el control de la placa se mantuvo mediante la aplicación de Sea4 (Blue Sea Laboratories. Alicante, España). Las heridas fueron inspeccionadas diariamente para las complicaciones posquirúrgicas clínicas. Dos semanas después de la cirugía, se extrajeron suturas.

Preparación histológica y análisis histomorfométrico

Tres animales se sacrificaron a las 8 semanas y los otros tres animales a las 12 semanas. Después de la inserción del implante mediante una sobredosis de Pentothal Natrium® (Laboratorios Abbot. Madrid, España) y perfundido a través de las arterias carótidas con un fijador que contiene 5% de glutaraldehído y 5% de formaldehído, los especímenes se lavaron en solución salina y se fijaron en formalina tamponada al 10%. Los especímenes se procesaron para obtener una delgada sección de tierra con el sistema automatizado Precise 1 (Assing. Roma, Italia). Los especímenes se deshidrataron en series ascendentes con alcohol y se embebieron en una resina de metacrilato de glicol (Technovit 7200 VLC Kulzer. Wehrheim, Alemania). Después de la polimerización, los especímenes se seccionaron a lo largo de su eje longitudinal con un disco de diamante de alta precisión, a aproximadamente 150 µm hasta 30 µm. Se obtuvieron un total de dos diapositivas para cada implante. Los portaobjetos se tiñeron con azul de toluidina y se observaron en un microscopio de luz transmitida normal y un microscopio de luz polarizada (Leitz. Wetzlar, Alemania).

En la preparación histológica se evalúa la distancia desde la parte superior del collar del implante al primer contacto de hueso vestibular y lingual, (A-Bc y A-Lc), así como las alturas de las crestas óseas vestibular y lingual con respecto al cuello del implante.

La reabsorción de la pared ósea bucal en comparación con la reabsorción de la pared ósea lingual se expresó como una medida lineal. Las placas óseas bucales y linguales se midieron desde el hombro del implante hasta el primer BIC y hasta la parte superior de la cresta ósea. El porcentaje de BIC de hueso nativo también se midió a lo largo del perímetro del implante entre el extremo coronal de osteointegración en los aspectos bucal y lingual. La porción apical de cada implante fue excluida de la medición. La cantidad total de hueso en contacto con los implantes se calculó como la suma de hueso nativo y hueso recién formado (BIC%). La histomorfometría de los porcentajes de BIC se llevó a cabo utilizando un microscopio de

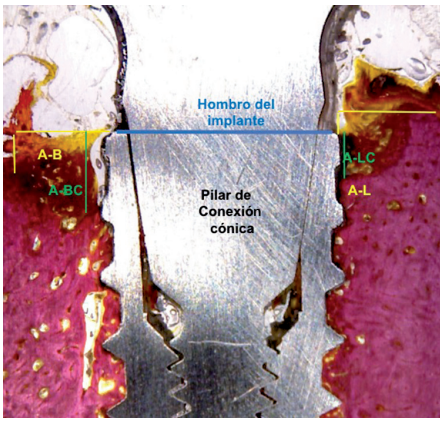

Figura 5. Biopsia del implante colocado a nivel crestal a 8 semanas. Se observa ligera reabsorción de la pared vestibular, con un tejido blando estable y grueso.

Figura 4. En la preparación histológica se evalúa la distancia desde la parte superior del collar del implante al primer contacto de hueso vestibular y lingual, (A-Bc y A-Lc), así como las alturas de las crestas óseas vestibular y lingual con respecto al cuello del implante.

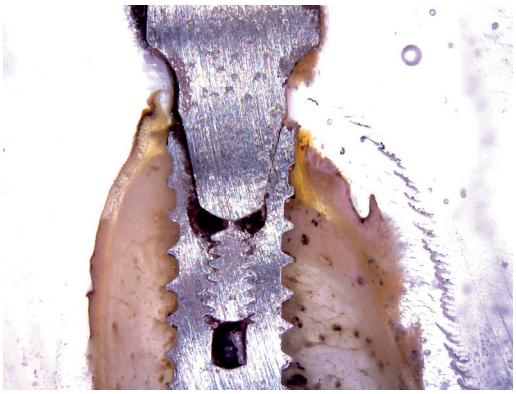



Figura 6. Biopsia del implante colocado a nivel subcrestal a 8 semanas. Se observa ligera reabsorción de la pared vestibular con hueso neoformado alrededor del cuello del implante, con un tejido blando estable y grueso.

Figura 7. Biopsia del implante colocado a nivel crestal a 12 semanas. Se observa remodelación de la pared vestibular y lingual con hueso neoformado alrededor del cuello del implante.

Figura 8. Biopsia del implante colocado a nivel subcrestal a 12 semanas. Se observa remodelación de la pared vestibular y lingual con gran cantidad de hueso neoformado protegiendo el cuello del implante.

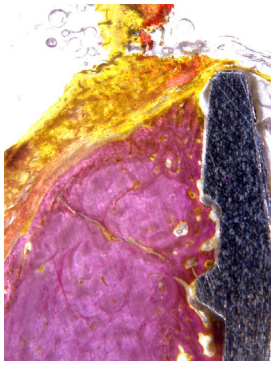

Figura 9. Biopsia del implante colocado a nivel subcrestal a 12 semanas. Se observa remodelación de la pared vestibular.

luz (Laborlux S, Leitz) conectado a una cámara de vídeo de alta resolución (3CCD, JVC KY-F55B, JVC®, JVC. Yokohama, Japón) e interconectado a un monitor y PC (Intel Pentium III 1200 MMX, Intel ®, Intel. Santa Clara, CA, EE.UU.). Este sistema óptico se asoció con una almohadilla de digitalización (Matrix Vision GmbH. Oppenweiler, Alemania) y un paquete de software de histometría con capacidades de captura de imágenes (Image-Pro Plus 4.5, Media Cybernetics Inc., Immagini & Computer Snc, Milano, Italia).

La cantidad total de hueso en contacto con los implantes se calculó como la suma de hueso nativo y hueso recién formado.

Análisis estadístico

Los valores medios y las desviaciones estándar se calcularon mediante una prueba descriptiva para BIC y mediciones de resorción ósea. Bruner y Langer se aplicaron a los valores medios. Todos los parámetros histomorfométricos se analizaron utilizando métodos descriptivos (SPSS 19.0, SPSS. Chicago, IL, EE.UU.). Para todas las pruebas realizadas, el nivel de significación elegido fue de 5% ($p < 0,05$).

Resultados

Los sitios quirúrgicos operados cicatrizaron sin incidentes. Todos los implantes estaban disponibles para el análisis histológico. Los huecos entre todos los implantes y las paredes óseas desaparecieron como resultado del relleno óseo y la reabsorción de la cresta alveolar en ambos grupos (control y test). Se observó contacto directo entre el hueso vivo con ligera reabsorción vestibular con presencia de tejidos blandos estables a las 8 semanas en posición crestal **(Figura 4)**

“ TODOS LOS IMPLANTES CICATRIZARON SIN INCIDENTES Y ESTUVIERON DISPONIBLES PARA EL ANÁLISIS HISTOLÓGICO

y con una encía de mayor grosor en los implantes colocados a nivel subcrestal a las 8 semanas **(Figura 5)**. El modelado en la región del defecto marginal estuvo acompañado de marcadas disminuciones en las dimensiones de las paredes ósea bucal y lingual se encontraron a las 12 semanas a nivel crestal y subcrestal **(Figuras 6 y 7)**.

Para todos los implantes, el epitelio oral queratinizado fue continuo con el epitelio de unión frente a los implantes y los tornillos de cicatrización. Se observó tejido conectivo subyacente con una red densa de fibras de colágeno en los implantes colocados en hueso cicatrizado de manera subcrestal, mejorando la calidad de la encía perrimplantaria **(Figura 8)** comparados con los implantes colocados de manera crestal **(Figura 9)**.

Después de evaluar todas las mediciones, la distancia desde la parte superior del cuello del implante al primer BIC (fBIC) en el aspecto bucal (A-Bc) mostró diferencias estadísticamente significativas a las 12 semanas en el grupo test en hueso cicatrizado y postextracción. Además, la distancia desde la parte superior del cuello del implante a la cresta ósea lingual (A-L) mostró diferencias significativas en el período de cicatrización de 8 semanas en el grupo crestal en comparación con el grupo crestal en implantes inmediatos. La medida de A-Lc (distancia entre la parte superior del collarín del implante y el fBIC en el aspecto lingual) fue estadísticamente significativa en el periodo de cicatrización de 12 semanas en el grupo subcrestal en comparación con los otros grupos **(Figuras 10-11-12)**.

Análisis histológico

No se encontraron diferencias entre los grupos con respecto a las medidas B-L. La distancia desde la parte superior del collar del implante al primer BIC (A-Bc y A-Lc) era representativa del tamaño vertical del defecto óseo. Ambos A-Bc y A-Lc valores fueron más bajos para los implantes colocados subcrestally en el período de cicatrización de 12 semanas con diferencias estadísticamente significativas en comparación con otros grupos. En relación a B-L y A-B no se encontraron diferencias estadísticas en los implantes colocados crestalmente de manera inmediata y diferida .

Los valores BIC totales fueron mayores para los implantes del grupo test a las 8 semanas, e incluso más altos en este grupo de implantes después de 12 semanas de cicatrización en comparación con el grupo de control. Sin embargo, no se encontraron diferencias estadísticamente significativas **(Tabla 1)**. Los valores BIC bucales y lingulaes con su media fueron mayores para el grupo subcrestal en comparación con el grupo crestal en hueso cicatrizado. Hubo una reducción de este valor de 8 a 12 semanas de curación. Los valores del BIC lingual se describen en la **Tabla 2**, fueron mayores para subcrestal grupo, y los valores aumentó de 8 a 12 semanas después de la curación. La superficie de contacto directo entre el implante y el hueso fue mayor para los implantes de prueba, sin diferencias estadísticamente significativas.

Los valores BIC totales fueron mayores para los implantes del grupo test a las 12 semanas de cicatrización en comparación con el grupo de control en implantes inmediatos postextracción con diferencias estadísticamente significativas **(Tabla 3)**. Los valores BIC bucales y linguales fueron mayores para el grupo subcrestal en comparación con el grupo crestal en implantes postextracción. Hubo una reducción de este valor a las 12 semanas de curación. Los valores del BIC lingual se describen en la **Tabla 4**.

En cuanto a la posición de colocación del implante, los valores BIC fueron siempre mayores para el grupo subcrestal en hueso cicatrizado y postextracción. El BIC lingual total fue numéricamente mayor en comparación con el BIC bucal total en ambos grupos (crestal y subcrestal). Los porcentajes de BIC del hueso recién formado en la región del defecto coronal fueron mayores para los implantes colocados subcrestalmente a las 8 y las 12 semanas en hueso cicatrizado. Para los implantes del grupo control, el nivel más coronal de BIC (primer BIC) estaba más le-

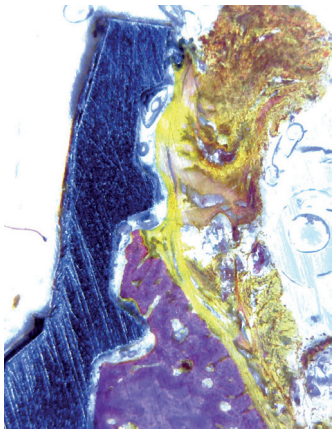

Figura 10. Biopsia del implante colocado a nivel crestal a 12 semanas. Se observa reabsoción dede la pared vestibular con mayor prescencia de tejido blando.

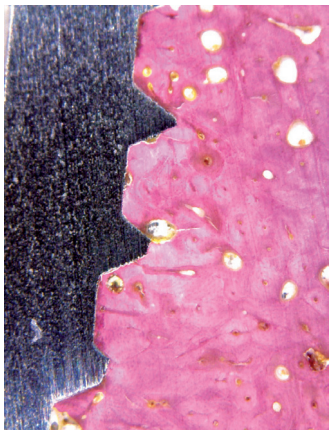

Figura 11. Contacto implante-hueso a 12 semanas en hueso cicatrizado. El hueso se encuentra en íntimo contacto con la superficie Biotech.

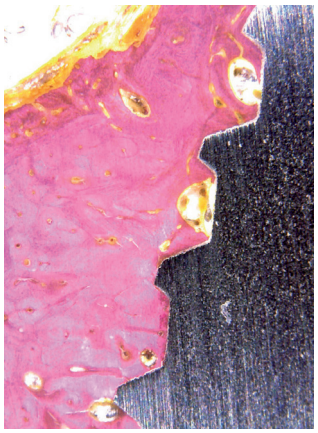

Figura 12. Contacto implante-hueso a 12 semanas en hueso post extracción. El hueso se encuentra en intimo contacto con la superficie Biotech.

jos del margen del implante en comparación con los implantes de prueba. La colocación subcrestal siempre mostró valores BIC más altos a las 8 y 12 semanas.

DISCUSIÓN

La eliminación de un solo diente seguida de la colocación inmediata de un implante da lugar a alteraciones marcadas de la cresta tanto en la dimensión horizontal como en la vertical. Las fases tempranas de la integración tisular en los implantes posteriores inmediatos han sido bien documentadas (25-27). La presente investigación mostró alteraciones marcadas después de un periodo de cicatrización de 8 semanas que afectó tanto a las paredes óseas bucales como linguales. A-Bc y A-Lc valores fueron más bajos para los implantes colocados a nivel subcrestal, comparados con los colocados a nivel crestal en hueso cicatrizado. Además, la resorción fue más pronunciada, lo que está de acuerdo con estudios previamente publicados por nuestro grupo (24). El presente estudio reveló mayor profundidad de resorción ósea crestal en el hueso vestibular más que en la cresta lingual. Esta dehiscencia ósea después de la colocación del implante corrobora los hallazgos reportados anteriormente (1, 5, 28, 24). En el presente estudio, los valores de BIC bucal disminuyeron en el grupo subcrestal desde el periodo de cicatrización de 8 semanas hasta el periodo de cicatrización de 12 semanas en implantes colocados en hueso cicatrizado. El estudio de Araújo et al. corroboraron este hecho. Los autores concluyeron que el BIC establecido durante la fase temprana de curación después de la inserción de los implantes, se perdió en parte cuando la pared ósea bucal fue sometida a reabsorción. El hueco entre el implante y las paredes del alvéolo postextracción se llenó después del periodo de cicatrización de 8 semanas con hueso tejido (29, 30). En el presente estudio, se obtuvo un BIC más coronal en el grupo test (subcrestal). El BIC total reveló valores mayores en el grupo subcrestal. Los mayores valores de BIC del grupo de prueba después de 8 y 12 semanas de cicatrización sugieren que la regeneración ósea puede ser más favorable para los implantes colocados subcrásicamente, lo que está de acuerdo con los resultados reportados por otros autores (31). Por lo tanto, la inserción subcrestal de implantes dentales puede facilitar y BIC anterior en el cuello del implante. También se observó que una porción comparativamente mayor de la superficie del implante en contacto directo con el hueso dentro del área del defecto después de un período de cicatrización de 12 semanas en los implantes de control y de prueba en comparación con el período de cicatrización de 8 semanas. Esto está de acuerdo con artículos anteriores publicados por otros autores (31). Tran y colaboradores realizaron un estudio experimental en animales; Extrajeron los premolares mandibulares y los molares de 3 perros. Después de la

curación, insertaron implantes crestal y subcrestal en las mandíbulas de los animales. Concluyen que se encontraron valores más altos de BIC después de 3 meses de cicatrización, en comparación con los resultados después de 1 mes de cicatrización.

Ensayos clínicos aleatorios que compararon la pérdida de hueso marginal (MBL) alrededor de implantes de diseño de cuello diferente muestran que MBL alrededor de los implantes es significativamente menor con microthreads en el cuello que sin microthreads. Sin embargo, los ensayos clínicos aleatorios (ECA) incluidos en la revisión fueron pocos y la diferencia fue pequeña. Las pruebas actualmente incluidas eran insuficientes, por lo tanto se necesitan ECA adicionales con períodos de seguimiento más largos (32).

Botticcelli y colaboradores en 2003 en un modelo canino insertaron implantes sumergidos y los evaluó después de 1 y 3 meses de cicatrización. Los autores concluyeron que la regeneración de tejidos duros es un fenómeno dependiente del tiempo. Los autores observaron que los defectos peri-implantes se llenaron después de 3 meses de cicatrización, pero no después de 1 mes de periodo de cicatrización. El tiempo permitido para la curación después de la colocación del implante es un factor importante a tener en cuenta en nuestro tratamiento. Estudios previos (31) han concluido que la regeneración ósea sería más favorable cuando los implantes se colocan subcrestalmente, de manera que la superficie del implante está contenida dentro del defecto peri-implante en vez de expuesta al nivel óseo. Los valores BIC bucal y lingual fueron siempre mayores para los implantes subcrestal. Por lo tanto, para estas mediciones, se deben obtener resultados más favorables con la colocación subcrestal de implantes. Clínicamente, los implantes se insertan a menudo al nivel del hueso crestal (33, 34). Sin embargo, los implantes pueden insertarse subcrestalmente en áreas estéticas para minimizar el riesgo de exposición a los metales y para permitir un espacio suficiente en la dimensión vertical para desarrollar un perfil de emergencia adecuado (20, 35). En este sentido, el estudio de Caneva y colaboradores sugirió que los implantes deben colocarse 1 mm subcresionalmente para reducir o eliminar la exposición de la porción áspera del implante por encima de la cresta alveolar. Además, la colocación subcrestal de un implante también puede facilitar un BIC más temprano en el cuello del implante. Se podría plantear la hipótesis de que la selección del diseño del implante puede mejorar el anclaje mecánico y la estabilidad primaria en áreas pobres de calidad ósea.

Colocación del Implante	V-L media (mm) + DS	A-B media (mm) + DS	A-Bc media (mm) + DS	A-L media (mm) + DS	A-Lc media (mm) + DS
Crestal (8 semanas)	0.56 ± 0.1	1.85 ± 0.3	1.28 ± 0.4	0.44 ± 0.3	1.25 ± 0.3
Subcrestal (8 semanas)	0.60 ± 0.2	1.42 ± 0.2	1.33 ± 0.3	0.66 ± 0.2	1.55 ± 0.1
Crestal (12 semanas)	0.80 ± 0.2	1.24 ± 0.2	1.68 ± 0.3	0.86 ± 0.2	1.12 ± 0.2
Subcrestal (8 semanas)	0.81 ± 0.5	1.33 ± 0.4	1.62 ± 0.1	0.36 ± 0.3	1.01± 0.2
Valor p	0.6537	0.1432	0.1321	0.0455	0.0251
Nivel de Significancia	$p > 0.05$	$p < 0.05$*	*p < 0.05**	$p < 0.05$*	*p < 0.05**

Tabla 1. Valores medios (mm ± desviación estándar) Prueba de Friedman (análisis de varianza no paramétrico de medidas repetidas). El nivel de significación se estableció en P <0,05. V-L, diferencia entre la cresta ósea bucal y la cresta ósea lingual; A-B, distancia desde la parte superior del cuello del implante hasta la cresta ósea bucal; A-Bc, distancia desde la parte superior del collar del implante hasta el primer hueso para implantar el contacto en el aspecto bucal; A-L, distancia entre la parte superior del cuello del implante y la cresta ósea lingual; A-Lc, distancia desde la parte superior del collar del implante al primer hueso al contacto del implante en el aspecto lingual; SD, desviación estándar. Los símbolos utilizados (*) ponen de manifiesto las comparaciones entre las líneas que lograron significación estadística. Descripción de los datos en hueso cicatrizado.

	Crestal			Subcrestal		
	Media (%) +DS	Valor p	Significancia	Media (%) +DS	Valor p	Significancia
8 semanas	34.39 ± 1.35	0.1245	$P > 0.05$	46.87 ± 1.95	0.329	$P < 0.05$*
12 semanas	38.79 ± 1.67	0.0332	$P > 0.05$*	53.33 ± 2.23	0.0863	$P < 0.05$*

Tabla 2. Valores totales de contacto hueso-implante (Total BIC) (% ± desviación estándar) en diferentes períodos de tiempo. SD, desviación estándar. Los símbolos utilizados (*) ponen de manifiesto las comparaciones entre las líneas que lograron significación estadística. Descripción de los datos en hueso cicatrizado.

Colocación del Implante	V-L media (mm) + DS	A-B media (mm) + DS	A-Bc media (mm) + DS	A-L media (mm) + DS	A-Lc media (mm) + DS
Crestal (8 semanas)	0.84 ± 0.8	1.85 ± 0.3	1.28 ± 0.9	0.44 ± 0.3	1.25 ± 0.3
Subcrestal (8 semanas)	0.52 ± 0.9	1.42 ± 0.6	1.33 ± 0.3	0.66 ± 0.2	1.55 ± 0.1
Crestal (12 semanas)	0.79 ± 1.1	1.37 ± 1.2	1.68 ± 0.9	0.86 ± 1.2	1.12 ± 1.2
Subcrestal (12 semanas)	0.61 ± 0.8	1.33 ± 0.9	1.62 ± 0.1	0.36 ± 0.3	1.01± 0.9
Valor p	0.4872	0.2861	0.3876	0.0521	0.03782
Nivel de Significancia	*p* > 0.05	*p* < 0.05*	*p < 0.05**	*p* < 0.05*	*p < 0.05**

Tabla 3. Valores medios (mm ± desviación estándar) Prueba de Friedman (análisis de varianza no paramétrico de medidas repetidas). El nivel de significación se estableció en P <0,05. V-L, diferencia entre la cresta ósea bucal y la cresta ósea lingual; A-B, distancia desde la parte superior del cuello del implante hasta la cresta ósea bucal; A-Bc, distancia desde la parte superior del collar del implante hasta el primer hueso para implantar el contacto en el aspecto bucal; A-L, distancia entre la parte superior del cuello del implante y la cresta ósea lingual; A-Lc, distancia desde la parte superior del collar del implante al primer hueso al contacto del implante en el aspecto lingual; SD, desviación estándar. Los símbolos utilizados (*) ponen de manifiesto las comparaciones entre las líneas que lograron significación estadística. Descripción de los datos en implantes postextracción.

	Crestal			Subcrestal		
	Media (%) +DS	Valor p	Significancia	Media (%) +DS	Valor p	Significancia
8 semanas	36,71 ± 1.32	0.6341	*P* > 0.05	44.71 ± 2.34	0.0286	*P* < 0.05*
12 semanas	49,57 ± 1.12	0.0732	*P* > 0.05	50.12 ± 2.28	0.0241	*P* < 0.05*

Tabla 4. Valores totales de contacto hueso-implante (Total BIC) (% ± desviación estándar) en diferentes períodos de tiempo. SD, desviación estándar. Los símbolos utilizados (*) ponen de manifiesto las comparaciones entre las líneas que lograron significación estadística .Descripción de los datos en implantes postextracción.

Gotfredsen et cols. (A) llegó a la conclusión de que existe una relación directa entre la rugosidad superficial y el anclaje del implante, lo cual está de acuerdo con estudios previos en animales. (Buser D, 91, Buser D, 99, A). Este estudio informó valores de torque más altos durante el tiempo. En nuestro estudio, los valores de BIC aumentaron con el tiempo. Ambos resultados indican que el anclaje del implante aumenta con la maduración del hueso durante la cicatrización. Gottlow J y cols. (B) insertaron un total de 90 implantes en las tibias de 30 conejos con orejas en lazo. Los cuellos pulidos de los implantes se colocaron supracrestalmente en todos los casos. Los autores encontraron valores más altos de BIC para los implantes HSBA después de 10 días. Se observaron valores BIC similares después de 3 semanas, y se obtuvieron valores BIC más altos para los implantes OX después de 6 semanas. Los autores sugieren que estos resultados se deben probablemente a las características superficiales. La revisión de Shalabi y cols (36) establecieron que existe una relación positiva entre la rugosidad superficial del implante y el contacto hueso-implante. Le Guéhennce y cols (37) concluyeron que la rugosidad superficial mejoró la osointegración aunque el papel exacto de la química y la topografía en las primeras fases de la cicatrización ósea aún es pobremente comprendido.

La rugosidad superficial puede no sólo aumentar la formación ósea, también puede prevenir la resorción ósea. Khang y cols (38) compararon implantes mecanizados con implantes de doble grabado. Se insertó un total de 432 implantes en 97 pacientes. Tras 36 meses de cicatrización la tasa de éxito acumulado fue numéricamente mayor para el grupo de doble grabado, mostrando diferencias significativas con el grupo mecanizado.

CONCLUSIONES

Nuestros hallazgos sugieren que se puede esperar menos resorción cuando los implantes se insertan 2 mm subcrestalmente sobre todos los implantes inmediatos y diferidos comparados con los colocados a nivel crestal. Además, se encontraron valores más altos de BIC en el grupo de implantes subcrestal en hueso cicatrizado comparados con los colocados subcrestales en implantes inmediatos postextracción a los 12 meses de seguimiento. El diseño de un implante con cuello liso sin microroscas, y con una superficie altamente receptiva al osteoblasto mejora la osteointegración en los estadios iniciales, que a posteriori aumenta.

BIBLIOGRAFÍA

1. **Araújo MG, Lindhe J.** Dimensional ridge alterations following tooth extraction. An experimental study in the dog. J Clin Periodontol 2005; 32: 212-218.
2. **Schropp, L, Wenzel A, Kostopoulos L, Karring T.** Bone healing and soft tissue contour changes following single-tooth extraction: a clinical and radiographic 12-month prospective study. Int J Periodontics Restorative Dent 20009; 23: 313-323.
3. **Botticelli D, Berglundh T, Lindhe, J.** The influence of a biomaterial onthe closure of a marginal hard tissue deffect adjacent to implants. An experimental study in the dog. Clin Oral Impl Res 2004; 15: 285-292.
4. **Botticelli D, Berglundh T, Lindhe J.** Hard-tissue alterations following immediate implant placement in extraction sites. J Clin Periodontol 2004;31:820-828.
5. **Araújo MG, Sukekava F, Wensström JL, Lindhe J.** Ridge alterations following implant placement in fresh extraction sockets. J Clin Periodontol 2005; 32: 645-652.
6. **Terheyden, H., Stadlinger, B., Sanz, M., Garbe, A.I. & Meyle, J.** Inflammatory reaction – communication of cells. Clinical Oral Implants Research 2014; 25: 399–407.
7. **Lezzi, G., Degidi, M., Shibli, J.A., Vantaggiato, G., Piattelli, A. & Perrotti, V.** Bone response to dental implants after a 3- to 10-year loading period: a histologic and histomorphometric report of four cases. International Journal of Periodon- tics and Restorative Dentistry 2013; 33: 755–761.
8. **Schwarz, F., Alcoforado, G., Nelson, K., Schaer, A., Taylor, T., Beuer, F. & Strietzel, F.P.** Impact of implant-abutment connection, posi- tioning of the machined collar/microgap, and platform switching on crestal bone level changes. Camlog foundation consensus report. Clinical Oral Implants Research 2014; 25: 1301–1303.
9. **Hermann, J.S., Buser, D., Schenk, R.K., Higginbot- tom, F.L. & Cochran, D.L.** Biologic width around titanium implants. A physiologically formed and stable dimension over time. Clinical Oral Implants Research 2000; 11: 1–11.
10. **Hermann, J.S., Buser, D., Schenk, R.K., Schoolfield, J.D. & Cochran, D.L.** Biologic width around one- and two-piece titanium implants. Clinical Oral Implants Research 2001; 12: 559–571.
11. **Piattelli, A., Artese, L., Penitente, E., Iaculli, F., Degidi, M., Mangano, C., Shibli, J.A., Coelho, P.G., Perrotti, V. & Iezzi, G.** Osteocyte density in the peri-implant bone of implants retrieved after different time periods (4 weeks to 27 years). Journal of Biomedical Materials Research. Part B, Applied Biomaterials 2014; 102: 239–243.
12. **Paolantonio M, Dolci M, Scarano A, d´Archivio D, di Placido G, Tumini V, Piattelli A.** Immediate implantation in fresh extaction sockets. A controlled clinical and histological study in man. J Periodontol 2001; 72: 1560-1571.
13. **Boticcelli D, Persson LG, Lindhe J, Berglundh T.** Bone tissue formation adjacent to implants placed in fresh extraction sockets: an experimental study in dogs. Clin Oral Impl Res 2006; 17: 351-358.
14. **Botticelli, D, Berglundh T, Persson LG, Lindhe J.** Bone regeneration at implants with turned or rough surfaces in self-contained defects. An experimental study in the dog. J Clin Periodontol 2006; 32: 448-455.
15. **Buser D, Chen ST, Weber HP, Belser UC.** Early implant placement following single-tooth extraction in the esthetic zone: biologic rationale and surgical procedures. Int J Periodontics Restorative Dent 2008; 28: 441-451.
16. **Welander M, Abrahamsson I, Berglundh T.** Placement of two-part implants in sites with different buccal and lingual bone heights. J Periodontol. 2009 Feb; 80(2): 324-9.
17. **Hämmerle CH, Brägger U, Bürgin W, Lang NP.** The effect of subcrestal placement of the polished surface of ITI implants on marginal soft and hard tissues. Clin Oral Implants Res. 1996 Jun;7 (2): 111-9.
18. **Tatarakis, N., Bashutski, J., Wang, H.-L. & Oh, T.-J.** Early implant bone loss: preventable or inevitable? Implant Dentistry 2012; 21: 379–386.
19. **Cho GC.** Evidence-based approach for treatment planning options for the extensively damaged dentition. J California Dental Assoc 2004; 32: 983-990.
20. **Caneva M, Salata LA, de Souza SS, Bressan E, Botticelli D, Lang NP.** Hard tissue formation adjacent to implants of various size and configuration immediately placed into extracyion sockets: an experimental study in dogs. Clin Oral Impl Res 2010; 21: 885-890.
21. **Sanz M, Cecchinato D, ferrus J, Pjetursson EB, Lang NP, lindhe J.** A prospective, randomized-controlled clinical trial to evaluate bone preservation using implants with different geometry placed into extraction sockets in the maxilla. Clin Oral Impl Res 2010; 21: 13-21.
22. **Trisi P, Marcato C, Todisco M.** Bone-to-implant apposition with machined and MTX microtextured implant surfaces in human sinus grafts.Int J Periodontics Restorative Dent. 2003 Oct; 23: 427-37.
23. **Trisi P, Marcato C, Todisco M.** Bone-to-implant apposition with machined and MTX microtextured implant surfaces in human sinus grafts.Int J Periodontics Restorative Dent. 2003 Oct; 23: 427-37.
24. **Calvo-Guirado JL, Ortiz-Ruiz AJ, Negri B, López-Marí L, Rodríguez-Barba C, Schlottig F.** Histological and histomorphometric evaluation of immediate implant placement on a dog model with a new implant surface treatment. Clin Oral Impl Res 2010; 21: 308-315.
25. **Bornstein MM, Valderrama P, Jones AA, Wilson TG, Seibl R, Cochran DL.** Bone apposition around two different sandblasted and acid-etched titanium implant surfaces: a histomorphometric study in canine mandibles. Clin Oral Impl Res 2008; 19: 233-241.
26. **Berglundh T, Abrahamsson I, Lang NP, Lindhe J.** De novo alveolar bone formation adjacent to endosseous implants. Clin Oral Implants Res. 2003 Jun; 14 (3): 251-62.
27. **Orsini E, Salgarello S, Bubalo M, Lazic Z, Trire A, Martini D, Franchi M, Ruggeri A.** Histomorphometric evaluation of implant design as a key factor in peri-implant bone response: a preliminary study in a dog model. Minerva Stomatol 2009; 58: 263-275.
28. **Cardaropoli G, Lekholm U, Wennström JL.** Tissue alterations at implant-supported single-tooth replacements: a 1-year prospective clinical study. Clin Oral Implants Res. 2006 Apr; 17(2): 165-71.
29. **Araújo MG, Wennström JL, Lindhe J.** Modeling of the buccal and lingual bone walls of fresh extraction sites following implant installation. Clin Oral Impl Res 2006; 17: 606-614.
30. **Araújo MG, Sukekava F, Wennström JL, Lindhe J.** Tissue modeling following implant placement in fresh extraction sockets. Clin Oral Impl Res 2006; 17: 615-624.
31. **Tran BH, Chen ST, Caiafa A, Davies HMS, Darby IB.** Transmucosal healing around peri-implant defects: crestal and subcrestal implant placement in dogs. Clin Oral Impl Res 2010; 21: 794-803.
32. **Wenzhi Niu, Penglai Wang, Shaoyue Zhu, Zongxiang Liu, Ping Ji.** Marginal bone loss around dental implants with and without microthreads in the neck: A systematic review and meta-analysis J Prosthet Dent. 2017 Jan;117(1):34-40.
33. **Bornstein MM, Lussi A, Schmid B, Belser UC, Buser D.** Early loading of nonsubmerged titanium implants with a sandblasted and acid-etched (SLA) surface: 3-year results of a prospective study in partially edentulous patients. Int J Oral Maxillofac Implants. 2003 Sep-Oct; 18 (5): 659-66.
34. **Bornstein MM, Schmid B, Belser UC, Lussi A, Buser D.** Early loading of non-submerged titanium implants with a sandblasted and acid-etched surface. 5-year results of a prospective study in partially edentulous patients. Clin Oral Implants Res. 2005 Dec; 16 (6): 631-8.
35. **Negri B, Calvo-Guirado JL, Ramírez-Fernández MP, Maté Sánchez-de Val J, Guardia J, Muñoz-Guzón F.** Peri-implant bone reactions to immediate implants placed at different levels in relation to crestal bone. Part II: a pilot study in dogs. Clin Oral Impl Res 2012; 23: 236-244.
36. **Shalabi MM, Gortemaker A, Van't Hof MA, Jansen JA, Creugers NH.** Implant surface roughness and bone healing: a systematic review. J Dent Res. 2006 Jun; 85(6): 496-500.
37. **Le Guéhennec L, Soueidan A, Layrolle P, Amouriq Y.** Surface treatments of titanium dental implants for rapid osseointegration. Dent Mater. 2007 Jul; 23(7): 844-54.
38. **Khang W, Feldman S, Hawley CE, Gunsolley J.** A multi-center study comparing dual acid-etched and machined-surfaced implants in various bone qualities.J Periodontol. 2001 Oct; 72 (10): 1384-90.

BIONER

SISTEMAS IMPLANTOLÓGICOS

17051501

BIONER
SISTEMAS IMPLANTOLÓGICOS

SUPERFICIE **BIOETCH**®

La mejor superficie de implantes de grado 5



- Favorece el anclaje del hueso
- Acorta el tiempo de osteointegración
- Contribuye a la estabilidad del implante
- Mejora el contacto implante-hueso. (BIC)

25 AÑOS BIONER | el futuro es nuestro presente

[(1),(2)] Influencia de un nuevo diseño del implante para evitar la reabsorción ósea crestal y aumentar el contacto implante hueso. Un estudio histomorfométrico en perros American Foxhound. Calvo-Guirado JL, Maté Sánchez de Val JE, Ramírez Fernández MP, Pérez-Albacete Martínez C, Delgado Ruiz RA, Gehrke SA, Domínguez Fernández M.

BIONER S.A. • Espigolera, 9
08960 Sant Just Desvern, Barcelona

www.bioner.es
+34 934 700 360
bioner@bioner.es

Síguenos: