Colocación de implantes de forma simultánea a elevación de seno lateral en maxilares con atrofia severa. Serie de casos

Simultaneous implant placement with lateral wall sinus grafting. Case series

Existe un creciente cuerpo de evidencia que sugiere que se pueden colocar implantes en maxilares muy reabsorbidos simultáneamente a elevaciones de seno, siempre que se consiga una buena estabilidad primaria. Un material con mayor viscosidad ayudara a conseguir estabilidad del injerto óseo. Se presenta una serie de 26 casos con maxilares con alto grado de atrofia en los que se han colocado implantes inmediatos con elevación de seno y un seguimiento a 2 años.

■ **Dr. Lanka Mahesh**
BDS MBA
■ **Dra. Hilde Morales**
DDS
■ **Dra. Sagrika Shukla**
MDS DICOI

Introducción

Se han descrito varias alternativas de tratamiento en el maxilar posterior atrófico tales como los implantes cortos, los implantes cigomáticos o la técnica 'all on four'. En los últimos 40 años se han llevado a cabo muchos avances en la colocación de implantes inmediatos con elevación de seno en maxilar posterior atrófico. Los factores diferenciales que mejoran el pronóstico de estas intervenciones son básicamente los materiales y la mejora de las técnicas empleadas. La reabsorción del reborde ocasiona que el seno maxilar se neumatice complicando el tratamiento. La elevación de seno todavía es considerado el tratamiento de elección para la colocación de implantes en maxilar posterior atrófico. Con la técnica de ventana lateral o clásica se consigue acceso directo a la membrana de Schneider, realizando toda la cirugía bajo control del operador, lo que proporciona mayor aumento de la altura alveolar frente a la elevación indirecta o atraumática[1].

Existe un creciente cuerpo de evidencia que sugiere que se pueden colocar implantes en maxilares muy reabsorbidos simultáneamente a elevaciones de seno, siempre que se consiga una buena estabilidad primaria. Un material con mayor viscosidad ayudara a conseguir estabilidad del injerto óseo[2].

Novabone® es un material de relleno óseo aloplástico que ha suscitado gran interés clínico y científico. Es un vidrio bioactivo de tercera generación en formato 'putty' compuesto por fosfosilicato de calcio particulado mezclado con un aglutinante reabsorbible que se ha usado con éxito para procedimientos de aumento de hueso[4-6]. Este material además de ser oseoconductivo también se ha caracterizado como osteoestimulativo por estimular las células osteoprogenitoras a producir factores de crecimiento TGF[7].

Se presenta una serie de 26 casos con maxilares con alto grado de atrofia en los que se han colocado implantes inmediatos con elevación de seno con un seguimiento a 2 años.

Material y Métodos

26 pacientes con edentulismo parcial superior de larga duración acuden para reponer piezas mediante implantes dentales. Radiográficamente presentan reborde maxilar posterior con altura residual de menos de 5 mm (Figura 1).

Los pacientes dieron consentimiento para la realización de cirugía de elevación de seno y colocación de implante en el mismo acto quirúrgico.

Se colocaron 26 implantes, 16 Top DM Bioner® (Bioner BCN), 4 implantes Cortex Conical (Cortex Israel), 6 implantes Nobel Active. Se colocó 1 cc de Novabone® 'putty' en los 26 casos y membranas reabsorbibles ossix plus (Datum Dental Israel) en 10 casos, 10 membranas RCM (Ace Surgical, USA) y 6 membranas Lysoguide (osseotech, Korea).

Todos los procedimientos quirúrgicos fueron realizados bajo protocolos estrictos de asepsia. La cirugía de elevación de seno fue realizada mediante una ventana lateral por encima del área edéntula (Figura 2), la membrana de Schneider fue cuidadosamente levantada para evitar cualquier perforación (Figura 3).

Una vez despegada completamente la membrana de Schneider se realiza el fresado del lecho implantario, se rellena el seno maxilar con 1CC de Novabone® 'putty' y se colocan simultáneamente 16 implantes Top DM Bioner, 4 implantes Cortex Dynamix y 6 implantes Nobel Active (Figuras 4 y 5). Se cubre la osteotomía con una membrana Lysoguide® en el lecho quirúrgico (Figura 6). El colgajo se sutura con hilo 4.0 ptfe Cytoplast®. Se prescribe a todos los pacientes Amoxicilina 500 mg. cada 8 horas durante 5 días e Ibuprofeno 400 mgrs. cada 8 horas durante tres días.

Dr. Lanka Mahesh
BDS MBA

Dra. Hilde Morales
DDS

Dra. Sagrika Shukla
MDS DICOI

1

Resultados

Todos los implantes colocados fueros controlados durante dos años. Durante este periodo de tiempo no se perdió ningún implante ni presentaron complicaciones en las visitas periódicas. Al finalizar el tiempo del estudio los implantes presentaron excelentes resultados de oseointegración pese a haber sido colocados en un proceso alveolar muy reabsorbido (Figura 7).

Discusión

La elevación de seno lateral o clásica es el procedimiento de injerto mas empleado y mejor documentado para la colocación de implantes en maxilar posterior atrófico[8,9].

Pal y col. establecieron que cuando la reabsorción está muy avanzada como en los 26 casos reportados se necesita una antrostomía lateral y diferir la colocación de implantes hasta que se consiga la consolidación del injerto y obtener suficiente altura ósea para la colocación de implantes de longitud adecuada.

El éxito del procedimiento depende en gran medida de la estabilidad primaria conseguida para la cual el tipo de implante y de injerto son factores fundamentales.

Kher y cols. determinaron en un estudio similar a éste de elevación de seno clásica con Nova-

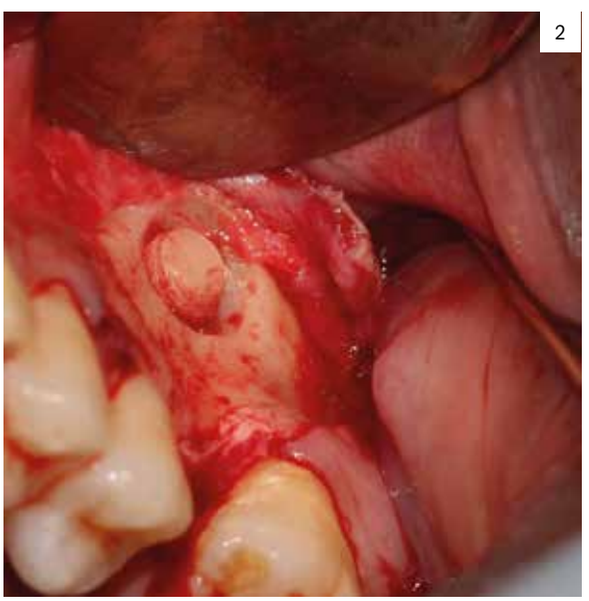

2

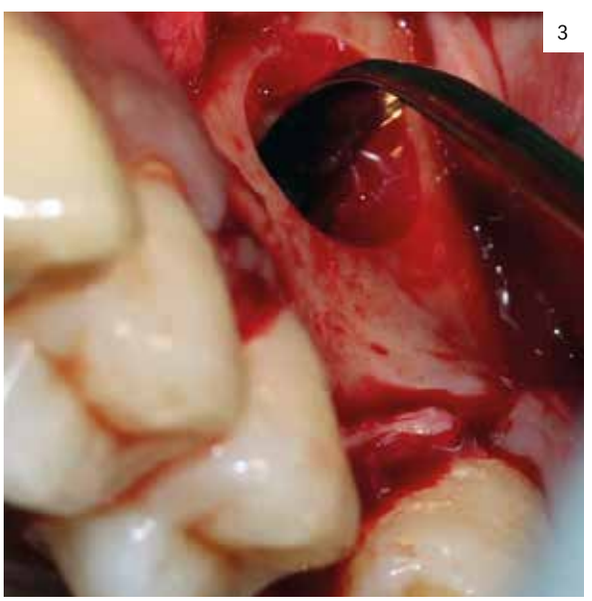

3

4

5

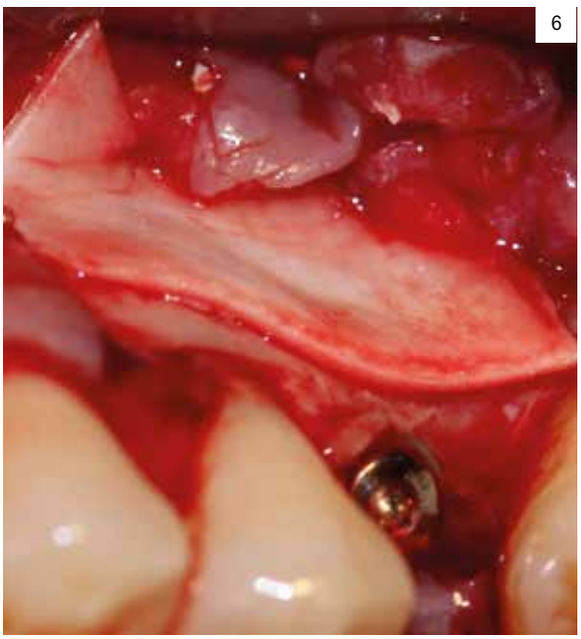
6

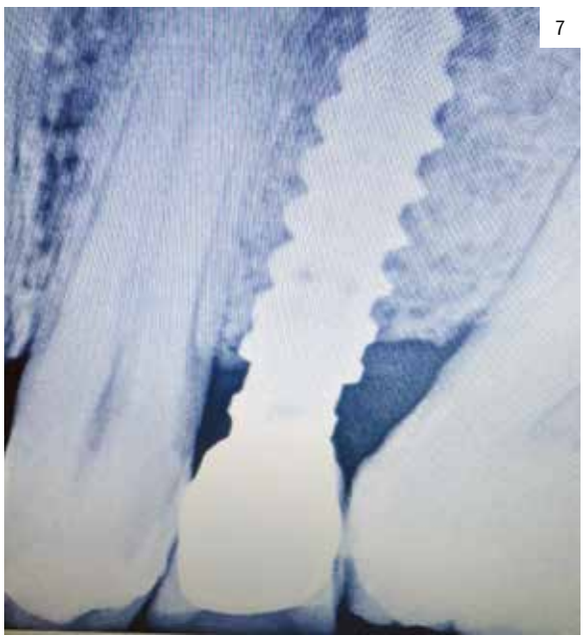
7

bone, que la estabilidad no se vio afectada por la reabsorción de la cresta y el índice de supervivencia de los implantes fue de un 96,77% después de un seguimiento de 15 meses. Sus resultados van en contraposición con los resultados de Fenner y col.[10], que en un estudio animal comparativo establecieron que la estabilidad primaria asociada con una altura de hueso residual inferior a 6 mm es escasa, por lo que se debe posponer la colocación de implantes.

Existe un amplio abanico de materiales de injertos óseos, desde los autógenos a los xenoinjertos y aloinjertos. Las desventajas asociadas a ellos son la rápida reabsorción y la limitada disponibilidad en el caso del hueso autólogo y que el potencial oseoconductivo de los xenoinjertos y aloinjertos dependen en gran medida de la edad del donante[11,12].

Los materiales aloplásticos han ganado progresivamente interés clínico y científico proporcionando la posibilidad teórica de diseñar cualquier tipo de material con características individualizadas para indicaciones clínicas específicas[13]. Novabone® 'putty' o 4SS5 es un cristal bioactivo de tercera generación[14] que fue aumentado en un 290%. Beilby y col.[17-19] mostraron similar induc-

BIONER

SISTEMAS IMPLANTOLÓGICOS

IMPLANTE

TOP DM

Implante Top DM

LA CONEXIÓN CÓNICA PERFECTA

Implantes Top DM

TALLER SEPA '18

Tratamiento del reborde máxilo-mandibular estrecho con **implante de núcleo expansivo DM**.

INSCRÍBETE

Dictantes: Dr. David Morales, Dr. Lanka Mahesh, Dra. Hilde Morales, Dr. Jose Manuel Cervera

Fecha: 13 de Abril de 12h a 14h

Lugar: Sala Lisboa, FIBES Palacio de Exposiciones y Congresos, SEPA Sevilla

INSCRIPCIONES: https://sepa.eventszone.net/ev18/ra/#

Dr. David Morales

Dr. Lanka Mahesh

Dra. Hilde Morales

Dr. Jose Manuel Cervera

SEPA

Sepa '18

Colaboradores:

Bien Air Dental

EMS

18032301

25 AÑOS BIONER el futuro es nuestro presente

www.bioner.es
900 833 807
bioner@bioner.es

Síguenos:

ción bioactiva de formación rápida y crecimiento de módulos óseos y diferenciación del fenotipo en osteocitos maduros en la presencia de materiales bioactivos como el Novabone[15-16]. Esta inducción también activa familias de genes como el CD44, IGF2, MMP2, 60S proteína ribosómica L6[20].

La bioactividad del material empieza cuando se mezcla con sangre. Los enlaces de silicio-oxígeno se rompen para liberar ácido silícico, éste se condensa para formar un gel con carga negativa en la superficie de las partículas. Se trata de un gel que sirve para sostener las partículas de cristal en una masa cohesiva. Esta habilidad de adherirse al hueso ayuda tanto a la remodelación como a la hemostasia. Lo mismo ocurre cuando es usado en procedimientos de elevación de seno clásica. Su visco elasticidad hace que se transfiera la carga del implante hacia las paredes del hueso cortical del seno de manera similar al hueso trabecular, aumentando la estabilidad primaria. Kher y col. también reportan que la estabilidad primaria del implante la determina el anclaje en el hueso residual.

Resumen

Objetivo: Observar el pronóstico de implantes inmediatos colocados en cresta maxilar atrófica de menos de 5mm. con elevación de seno y relleno óseo de cristal de fosfosilicato de calcio.
Material y métodos: Se colocan 26 implantes inmediatos con maxilar atrófico de menos de 5 mm de altura con elevación de seno e injerto de fosfosilicato de calcio Novabone putty®. Se realizó seguimiento de los pacientes durante dos años y se cuantifico la supervivencia de los implantes.
Resultados: Tras el seguimiento a 2 años los pacientes presentaron excelentes resultados de oseointegración, el 100% de los implantes estaban estables.
Conclusión: El grado de reabsorción crestal no afecta al pronostico de los implantes en maxilar posterior atrófico con elevación de seno siempre que se logre estabilidad primaria.

Summary

Aim: To observe prognosis of an immediate implant placed in resorbed maxillary ridge of less than 5 mm with direct sinus lift with Novabone® putty.
Material and Method: Simultaneous implant placement was done in patients with resorbed ridge of less than 5mm along with direct sinus grafting with Novabone® putty. The patients were kept on a follow up of 2 years.
Results: At the end of 2 year follow up, implants shows excellent osseointegration, 100% of implants are stable.
Conclusion: Resorbed ridge does not affect prognosis of the implant placed in resorbed maxillary ridge along with direct sinus lift as far as primary stability has been achieved.

Conclusión

La colocación de implantes y elevación de seno maxilar en rebordes atróficos menores de 5 mm., en un único acto quirúrgico, representa una mejora de la técnica que consigue un importante ahorro de tiempo y que no afecta al pronóstico de los implantes colocados mediante la técnica descrita en esta serie de casos.

Bibliografía

1. Pal US, Sharma NK, Singh RK, et al. Direct vs. indirect sinus lift procedure: A comparison. Nat J Maxillofac Surg 2012;3:31-37.
2. Kher U, Mazor Z, Stanitsas P, Kotsakis GA. Implant Dent 2014;23:496–501
3. Mahesh L, Narayan TV, Bali P, Shukla S. Socket Preservation With alloplast: Discussion and a Descriptive Case. J Contemp Dent Pract 2012;13:1-4.
4. Mahesh L, Salama MA, Kurtzman GM, et al. Socket grafting with calcium phosphosilicate alloplast putty: A histomorphometric evaluation. Compend Contin Educ Dent 2012;33:e109–e115.
5. Kotsakis GA, Salama M, Chrepa V, et al. A randomized, blinded, controlled clinical study of particulate anorganic bovine bone mineral and calcium phosphosilicate putty bone substitutes for socket preservation. Int J Oral Maxillofac Implants 2014;29:141–51.
6. Kotsakis G, Chrepa V, Katta S. Practical application of the newly introduced natural bone regeneration (NBR) concept utilizing alloplastic putty. Int J Oral Imp Clin Res 2011;2:145–49.
7. Price N, Bendall SP, Frondoza C, et al. Human osteoblast-like cells (MG63) proliferate on a bioactive glass surface. J Biomed Mater Res 1997;37:394–400.
8. Mazor Z, Horowitz RA, Del Corso M, et al. Sinus floor augmentation with simultaneous implant placement using Choukroun's platelet-rich fibrin as the sole grafting material: A radiologic and histologic study at 6 months. J Periodontol 2009;80:2056–64.
9. Wallace SS, Froum SJ. Effect of maxillary sinus augmentation on the survival of endosseous dental implants. A systematic review. Ann Periodontol 2003;8:328–43.
10. Fenner M, Vairaktaris E, Fischer K, et al. Influence of residual alveolar bone height on osseointegration of implants in themaxilla: A pilot study. Clin Oral Implants Res. 2009;20:555–559.
11. Sanchez AR, Sheridan PJ, Kupp LI. Is platelet-rich plasma perfect enhancement factor? A current review. Int J Oral Maxillofac Implants 2003;18:93-103.
12. Bashutski JD, Wang HL. Periodontal and Endodontic Regeneration. J Endod 2009;35:321– 28.
13. Jensen SS, Bosshardt DD, Buser D. Bone Grafts and Bone Substitute Materials. In Daniel buser, Guided Bone Regeneration, 2nd edition, Hanover Park IL, Quintessence, 2009 Pp 71-96.
14. Hench LL. The story of Bioglass. J Mater Sci: Mater Med 2006;17:967–78.
15. Xynos ID, Edgar AI, Buttery LDK, Hench LL, Polak JM. Gene-expression profiling of human osteoblasts following treatment with the ionic products of BioglassÒ 45S5 dissolution. J Biomed Mater Res 2001;55:151-57.
16. Xynos ID, Edgar AI, Buttery LDK, Hench LL, Polak JM. Ionic products of bioactive glass dissolution increase proliferation of human osteoblasts and induce insulin-like growth factor II mRNA expression and protein synthesis, Biochem Biophys Res Commun 2000;276:461-65.
17. Oonishi H, Hench LL, Wilson J, Sugihara F, Tsuji E, Matsuura M, Kin S, Yamamoto T, Mizokawa S. Quantitative comparison of bone growth behavior in granules of Bioglass, A-W glass-ceramic, and hydroxyapatite J Biomed Mater Res 2000;51:37-46.
18. Beilby RC, Christodolou IS, Pryce RS, Radford WJP, Hench LL, Polak JM. Time- and concentration-dependent effects of dissolution products of 58S sol-gel bioactive glass on proliferation and differentiation of murine and human osteoblasts. Tissue eng 2004;10:1018-26.
19. Beilby RC, Pryce RS, Hench LL, Polak JM. Enhanced deviation of osteogenic cells from murine embryonic stem cells after treatment with ionic dissolution products of 58S bioactive sol-gel glass. Tissue Eng 2004;11:479-88.
20. Yong-Cheng HU, Ji-Pin Z. Osteostimulation of bioglass. Chin Med J 2009;122:2386-89.
21. Blaydon S, Amato MM, Neuhaus R, Shore JW. The orbitofacial uses of Nova Bone C/M, a bioactive glass synthetic bone graft particulate for craniofacoal and maxillofacial surgry. Presented at the american society of oculoplastic plastic reconstructive surgery scientificsymposium, Dallas, Texas, October, 20, 2000.
22. Cho YR, Gosain AK. Biomaterials in craniofacial reconstruction. Clin Plast Surg 2004;31:377-85.
23. Ghoreishian SM, Jamalpoor M. Clinical, radiographic and histologic comparison of ridge augmentation with bioactive glass alone and in combination with autogenous bone graft. Dent Res J 2006;2:1-9.