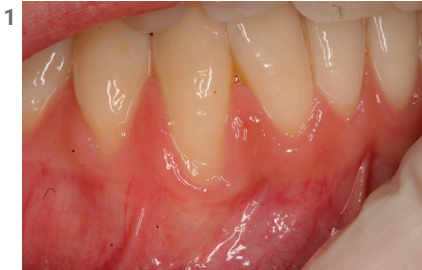


MANEJO CLÍNICO

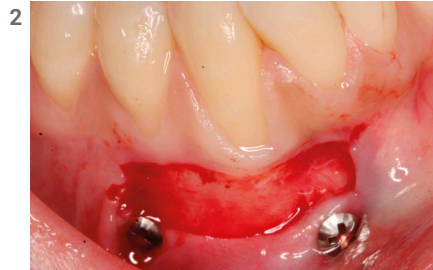CIRUGÍA MUCOGINGIVAL

Pérdida de pared vestibular

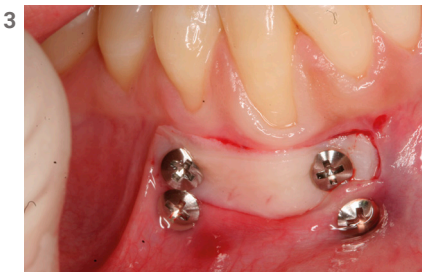Vestibuloplastia: Injerto gingival libre. Fijación del injerto con microtornillos DM de Bioner



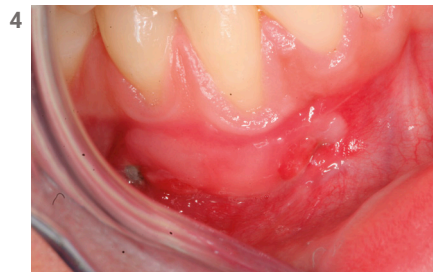Aspecto después de la extracción. Nótese el colapso vestibular.



Relleno con dentina.



Perfecta tolerancia de los tejidos blandos.



Caso terminado.

Cirugía: Dr. David Morales Schwarz. Doctor en odontología. Post-graduado en Implantología y periodoncia por la Universidad de Nueva York (NYU). Diplomado en Implantología oral y maxilofacial por la Universidad de Paris XII.

KIT DE MICROTORNILLOS DM

Para injertos de tejido blando

