DR. PERE BALDOMÀ
ESPAÑA

01

REHABILITACIÓN SOBRE IMPLANTES

DESDE LA CARGA INMEDIATA HASTA A LA PRÓTESIS DEFINITIVA.

La rehabilitación sobre implantes se ha convertido en un tratamiento habitual de la clínica dental; desde la colocación de un implante unitario, como tratamiento conservador, frente a la de construir un puente tradicional tallando dientes en buen estado o poco reconstruidos, pero la mayor dificultad protésica aparece, cuando hay que restituir en un tratamiento, ambos maxilares con implantes osteointegrados. Las soluciones que se deben aplicar han de aportar confort, estabilidad, resistencia, fonética y estética. Por decirlo en breve: Beneficiar al sistema de una manera integral.

Paciente de 64 años acude a la consulta con una motivación clara; desea cambiar las prótesis parciales removibles metálicas, que ha llevado por mucho tiempo por prótesis fijas. No es que estas prótesis estuvieran desajustadas, ni que no funcionaran adecuadamente; eran simplemente un problema personal para la paciente. Dado el estado de su boca y el número de piezas remanentes, se le explicó que la única posibilidad era una rehabilitación sobre implantes.

Tras la anamnesis y el adecuado estudio radiográfico, se verificó que las piezas remanentes estaban en una situación de mucho deterioro. En ese momento se le planteó un tratamiento de exodoncias en 12, 11 y 21, así como la colocación de 6 implantes osteointegrados en el maxilar [1, 2, 3]. En el caso del inferior, exodoncias de las piezas 43, 42, 41, 31 y 32, mientras que los restos radiculares se habían exodonciado con anterioridad, para posteriormente añadir las piezas y ganchos necesarios y conseguir así retención dentosoportada. Dado que la altura ósea en la zona posterior no era favorable, se le explicó que se podía hacer regeneración ósea guiada. Al repasar los periodos de espera, la paciente entendió que se alargaba mucho todo el proceso y en este momento optó por algo más rápido: se le planteó colocar 5 implantes en la zona del mentón, entre ambos forámenes mentonianos. Durante las visitas explicativas mostró interés en la posibilidad de no llevar ningún tipo de prótesis removible durante la fase de osteointegración, porque estaba de cara al público y sólo la idea le producía inquietud. Se le ofreció la posibilidad de hacer una carga inmediata, explicándole los riesgos inherentes asociados a este tipo de tratamiento [4, 5 y 6]. También se le informó que era la única opción para evitar la incomodidad de llevar una prótesis completa durante el periodo de osteointegración. Se había estimado un tiempo aproximado para finalizar el tratamiento, entre las dos cirugías y los periodos de espera, en 8 a 10 meses. (Foto 1).

Se le tomaron modelos de estudio, una silicona de mordida y registros con arco facial para la preparación de las prótesis de carga inmediata. Se confeccionaron unas planchas de mordida con resina fotopolimerizable; se procedió como si de una prótesis removible inmediata se tratara, pues se le tomó un nuevo registro de mordida y después se hizo una prueba de dientes a modo de verificación. Tras la comprobación [7, 8], el laboratorio preparó las prótesis acrílicas con orificios en las zonas indicadas por nosotros, para que éstas sirvieran también a modo de férula quirúrgica. Esto facilitaría el procedimiento de colocación de los implantes. En cuanto se recibieron las prótesis confeccionadas, se programó la primera cirugía para la paciente; se iniciaría por el maxilar y se le había propuesto una sedación consciente con anestesista, para proceder a la cirugía en un solo acto, pero la paciente declinó esta opción [9].

En la primera fase del tratamiento, se le exodonciaron los incisivos superiores. En el mismo acto quirúrgico se le colocaron 6 implantes; 5 en las zonas edéntulas y uno en el lecho post extracción. Se limpió el alveolo adecuadamente de los restos de tejidos, primero legrando, luego con una gasa empapada de povidona. Como se comentó con anterioridad, la misma prótesis venía perforada para hacer las funciones de férula quirúrgica. Se prepararon los lechos implantarios

con fresado biológico [10, 11, 12, 13] y en todos los casos el torque fue superior a 35Nw, incluso en el post extracción. Se le colocaron implantes de conexión cónica, de switch platform, se atornillaron los pilares transepiteliales, adecuados a las distintas alturas de la encía con la idea de no removerlos en ningún caso, ni en las futuras pruebas, ni en visitas de control [14, 15, 16, 17].

Con el colgajo cerrado mediante sutura, este se aisló con dique de goma para que al rebasarlo, no se adhiriera el acrílico de auto curado a la sutura. Se le hizo la adaptación de la prótesis, uniendo los pilares de titanio a la prótesis confeccionada. Se le retiró cuando la resina había fraguado para su mejor acabado y pulido. Una hora después se instaló de nuevo, correctamente acabada [18, 19, 20, 21, 22].

Se medicó a la paciente según protocolo para control del dolor y la inflamación post quirúrgica [22, 23, 24]. Se citó a la paciente para controles, a las 24 horas y a los siete días y acabó retirándose las suturas a las dos semanas. (Foto 2)

La segunda fase se inició cuando la paciente indicó que se sentía bien y con ánimos de continuar con su tratamiento, a lo que había transcurrido un mes. Se siguieron los mismos pasos que en el maxilar; se procedió a exodonciar los incisivos inferiores, se legraron los alveolos, después se limpiaron con povidona y se procedió a labrar los lechos implantarios, manteniendo extrema precaución con los espacios edéntulos distales en zona 34, 44, siempre guiados por la prótesis que hacía las veces de férula quirúrgica, teniendo buena cuenta de la distancia que había respecto a la emergencia del nervio mentoniano, Se colocaron los tres en los alveolos post exodoncia, se atornillaron los transepiteliales de igual forma que se había hecho en el superior, con torque para evitar su aflojamiento a la vez que facilitara la formación de un sellado gingival alrededor del implante [26, 27, 28, 29]. Se ajustó la prótesis con acrílico de auto curado. Se citó a la paciente para controles hasta la extracción de la sutura pasadas las dos semanas. (Fotos 3 y 4)

02

03

04

Se citaba a la paciente periódicamente, una vez cada tres semanas, para evaluar la necesidad de rebasado de las prótesis provisionales atornilladas, que podría estar motivada por la reabsorción de tejido duro. (Foto 5)

Pasadas 24 semanas para asegurar un total restablecimiento de los tejidos duros y blandos, se citó a la paciente para iniciar la fase de la prótesis definitiva [30, 31]. Se le tomaron impresiones de silicona de precisión, tanto superior como inferior. Se repitió el proceso de toma de registros siguiendo la técnica Brufau et al. 1994. Con estas impresiones se confeccionaron unas férulas de comprobación. (Fotos 6 y 7)

Antes de iniciar cualquier paso definitivo, es preciso comprobar la precisión de la medida de silicona con una férula de verificación, en este caso se utilizó acrílico Pi-Ku plast reforzado para convertirla en una estructura rígida, pues debido a este cualidad, no se puede deformar durante el atornillado [32, 33, 34]. También se utilizaron calcinables para la comprobación, porque estos no permiten un atornillado fuerte, si se presionan en exceso, el plástico se deforma. (Foto 8)

Una vez que se ha verificado que la impresión definitiva es la correcta, que no hay variación en la posición de los implantes, entre la boca y el modelo, se procede al encerado diagnóstico de la prótesis. En este caso, como la paciente era desdentada total, se hizo un enfilado de dientes acrílicos, a modo de prótesis completa, siguiendo los patrones oclusales obtenidos con los registros iniciales. En este caso, como se trataba de una prótesis fija sobre implantes, no se le hizo el faldón vestibular, así se podía valorar adecuadamente la estética gingival. (Foto 9)

Tan pronto como el aspecto estético fue valorado positivamente, se procedió a la construcción de las estructuras metálicas sobre los pilares multiunit, aquellos que se habían instalado durante el proceso de la cirugía. Estos pilares permiten hacer estructuras atornilladas con unas divergencias entre 20 y 40 grados en total, sin uso de pilares especiales angulados.

05

06

07

08

09

10

11

Durante la prueba de las estructuras, se verificó el ajuste del metal, se comprobó el asentamiento pasivo y el atornillado sin esfuerzo de los tornillos. Al igual que durante todas las pruebas, se verificó la oclusión, se usaron unos topes de acrílico colocados en los caninos. Con esto se controlaba, tanto la altura, como la correcta mordida. (Foto 10)

Se procedió a la fabricación de la parte estética. Llegados a este punto, se valoró qué materiales de recubrimiento se iban a usar, puesto que en el inferior sólo había cinco implantes intermentonianos. Teniendo en cuenta el resultado poco favorable que dan las híbridas tipo Toronto, por las múltiples fracturas que producen, se optó por utilizar materiales diferentes, con distintos grados de resiliencia y elasticidad.

En el superior se usaría una cerámica de alta estética como la Duceram Kiss, con productos en su catálogo que permiten personalizar el color de los dientes, ya fuera usando dentinas cromáticas, dentinas de tono, masas fluorescentes e incisales opalescentes; toda una gama de materiales creados para conseguir un resultado de alta estética. (Foto 11) ([35, 36, 37, 38]).

Confeccionando la estética blanca únicamente, no se conseguiría el resultado deseado, tal y como se había previsto en las pruebas en boca. Para llegar al final esperado, en este caso se precisaba completar volúmenes con la estética rosa. Para tal efecto, se hizo uso del kit de las cerámicas gingivales Gingiva Kiss; un estuche creado con la finalidad de imitar al máximo cualquier situación y tono que se pueda encontrar en el área de la mucosa gracias a su amplia gama. Consta de un kit básico de 4 tonos, que se pueden mezclar con los opales, ofreciendo una completa paleta de masas gingivales de 28 tonalidades. (Foto 12)

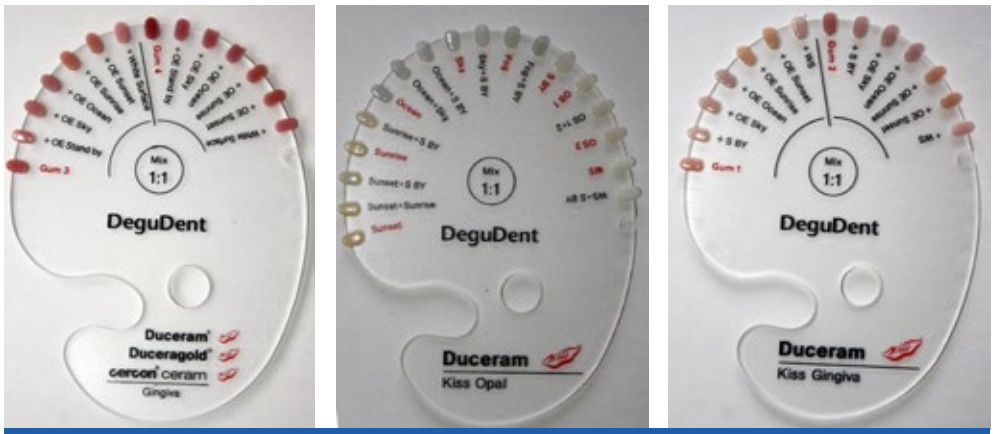

12

La estructura inferior, debido a la disposición de los implantes que se hallaban intermentonianos, se confeccionó de 10 piezas. En el diseño de esta estructura se había cambiado la forma del segundo premolar, sustituyéndolo por la forma de un primer molar, a fin y efecto de ofrecer una mayor superficie masticatoria, sin alargar mucho el brazo de palanca [40, 41, 42]. En el arco inferior, tal como se había decidido con anterioridad, se recubrió con un composite inyectado estético de nueva generación. El elegido fue Eclipse Radica de Dentsply Sirona por sus cualidades, tanto a nivel estético, como de resistencia, pues los valores que ofrece este nuevo composite son de resistencia a la flexión 165 Mpa, a la rotura 1344, la resistencia a la abrasión demostró una pérdida de 0,03mm. a los 2 años. [43, 44, 45].

Para el recubrimiento estético, el metal se pinta con el opaquer del composite In: joy. Se remontan los dientes usados en el montaje preliminar (Foto 13)

Se colocan las réplicas de laboratorio y se rebasa en silicona fluida transparente para obtener una mayor precisión de la base. (Foto 14)

13

14

Una vez ha fraguado la silicona fluida, se toma la mufla especial de inyección en la que la parte superior es de un material transparente, lo que permitirá, usando una silicona igualmente transparente, que los rayos ultravioleta de la lámpara de fraguado del composite penetren hasta el interior de la estructura metálica (Foto 15)

Se posiciona el conjunto sobre la base de la mufla ayudados por una silicona putty, dejando toda la zona a inyectar perfectamente descubierta. (Foto 16)

En la contra mufla se colocan unos bebederos para que el composite Radica fluya sin generar porosidades en su interior. (Foto 17)

Se cierra la contra mufla con la llave dinamométrica, necesaria en cada paso que se sucede para controlar la presión ejercida entre las dos partes de la mufla. Se rellena de silicona fluida transparente, luego se coloca en una máquina de presión a 2 bares para compactar el material y homogeneizar la silicona. (Foto 18)

Completo el fraguado, se separan las dos partes, se procede a eliminar los dientes acrílicos junto con la cera, con la máquina de vapor, teniendo buen cuidado que no queden restos de esta que puedan perjudicar la unión entre el composite y la base. (Foto 19)

Se recoloca la contra mufla con la llave dinamométrica, se procede a la inyección del composite fluido de color dentina. (Foto 20)


15

16


17


18

19


20

Se lleva al horno de polimerizado y una vez completado el proceso se retira la contra mufla, se rebaja con una fresa el tercio medio hacia oclusal con el fin de generar espacio para las caracterizaciones y el incisal que se inyectará en una segunda etapa.
(Foto 21)

Una vez que se ha efectuado la segunda inyección, en la que se ha colocado todos los efectos deseados, se retira de la mufla. (Foto 22)

Se completa la estética rosa sobre el modelo de yeso, modelando la encía con Eclipse de Dentsply Sirona.
(Foto. 23)

El aspecto de la prótesis inferior ofrece una estética muy similar a la que se puede obtener con la cerámica.
(Foto 24)

21

22

23

24

Vista del caso en conjunto donde se puede apreciar que no hay diferencias estéticas entre el material cerámico y el material de composite. Fig. 25.

Una vez se ha instalado en boca con el resultado final. Fig. 26 y 27.

Discusión

Se ha hablado y escrito mucho sobre el uso, el resultado y las consecuencias que comporta interponer dos arcadas de metal cerámica entre dos maxilares atróficos, en pacientes portadores de implantes, por la dureza y falta de elasticidad que tiene un material como la cerámica, pero el uso de híbridas tipo Toronto tampoco parece ser la solución ideal, debido al gran número de incidencias, tanto fracturas, como desgaste de las piezas de acrílico, que surgen en casos resueltos con este tipo de prótesis. La reconstrucción con dos materiales de distinta dureza, de diferente elasticidad y parecida resistencia, puede ser una solución fiable con un objetivo a largo plazo.

Conclusión

A falta de un número más amplio de estudios, una solución combinada entre una metal cerámica y un composite de inyección de alto impacto podría ser una solución más que aceptable, frente a las fracturas que sufren las híbridas tipo Toronto. La combinación de este composite fluido aporta una elasticidad al conjunto, que protege, en cierto modo, a los implantes propios pero también a los antagonistas combinándolo al metal cerámica.

Junto a esta ventaja, se añade la posibilidad que ofrece un material de este tipo, que es la posibilidad de ser reparado en boca sin necesidad de desmontar la prótesis, algo muy desagradable para el paciente, solucionando la incidencia directamente en el gabinete, sin la necesidad de equipamiento adicional.

Bibliografía

1. Branemark PI, Hansson BO, Adell R, Breine U, Lindstrom J, Hallen O, et al. Osseointegrated implants in the treatment of the edentulous jaw. Experience from a 10-year period. Scand J Plast Reconstr Surg 1977;16(Suppl):1-132

2. Branemark PI, Svensson B, van Steenberghe D. Ten-year survival rates of fixed prostheses on four or six implants and modum Branemark in full edentulism. Clin Oral Impl Res 1995;6:227-31

3. Ekelund JA, Lindquist LW, Carlsson GE, Jemt T. Implant treatment in the edentulous mandible: a prospective study on Branemark system implants over more than 20 years. Int J Prosthodont 2003;16:602-8

4. Anitua E, Piñas L, Alkhraisat MH.
Long-Term Outcomes of Immediate Implant Placement Into Infected Sockets in Association With Immediate Loading: A Retrospective Cohort Study.
Int J Oral Maxillofac Implants. 2016 Jan-Feb;31(1):172-8.

5. Muelas-Jiménez MI1, Olmedo-Gaya MV1, Manzano-Moreno FJ1, Reyes-Botella C1, Vallecillo-Capilla M. Long-Term Survival of Dental Implants with Different Prosthetic Loading Times in Healthy Patients: A 5-Year Retrospective Clinical Study. J Prosthodont. 2015 Nov 2. doi: 10.1111/jopr.12371.

6. Daubert DM, Weinstein BF, Bordin S, Leroux BG, Flemming TF.
Prevalence and predictive factors for peri-implant disease and implant failure: a cross-sectional analysis. J.Periodontol.2015Mar;86(3):33747.doi:10.1902/jop.2014.140438.

7. Yanikoğlu ND, Güldağ MU, Duymuş ZY. Determination of the occlusal vertical dimension: use of maxillary and mandibular posterior teeth measurement in edentate subjects.
Eur J Prosthodont Restor Dent. 2005 Jun;13(2):75-7.

8. BRUFAU DE BARBERÀ, M; CORTADA , M.; GINER TARRIDA, L; Espías, A.; SABRIA, J., 1994, "Estudio del espacio neutro protésico como parámetro de la prótesis completa", Odontología, 2, 26-32.

9. Alejandro Salazar Merchán. Sedación analgesia con dexmedetomidina comparada con propofol en Procedimientos de cirugía bucal
Acta odontológica venezolana, ISSN 00016365, Vol. 46, Nº. 4, 2008, págs 487-494

10. Harris BH, Kohles SS. Effects of mechanical and thermal fatigue on dental drill performance. Int J Oral Maxillofac Implants. 2001 Nov-Dec;16(6):819-26.

11. Sherif H. Tehemar, BDS, MSc Factors Affecting Heat Generation During Implant Site Preparation: A Review of Biologic Observations and Future Considerations ORAL MAXILLOFAC IMPLANTS 1999;14:127–136)

12. Reingewirtz Y, Szmukler-Moncler S, Senger B. Influence of different parameters on bone heating and drilling time in implantology. Clin Oral Implants Res. 1997 Jun;8(3):189-97.

13. SHAWARY M., MISCH C.E., WELLER N., TEHEMAR S Heat generation during implant drilling: the significance of motor speed, J. Oral Maxill. Surg., 2002, Vol. 60, 1160–1169.

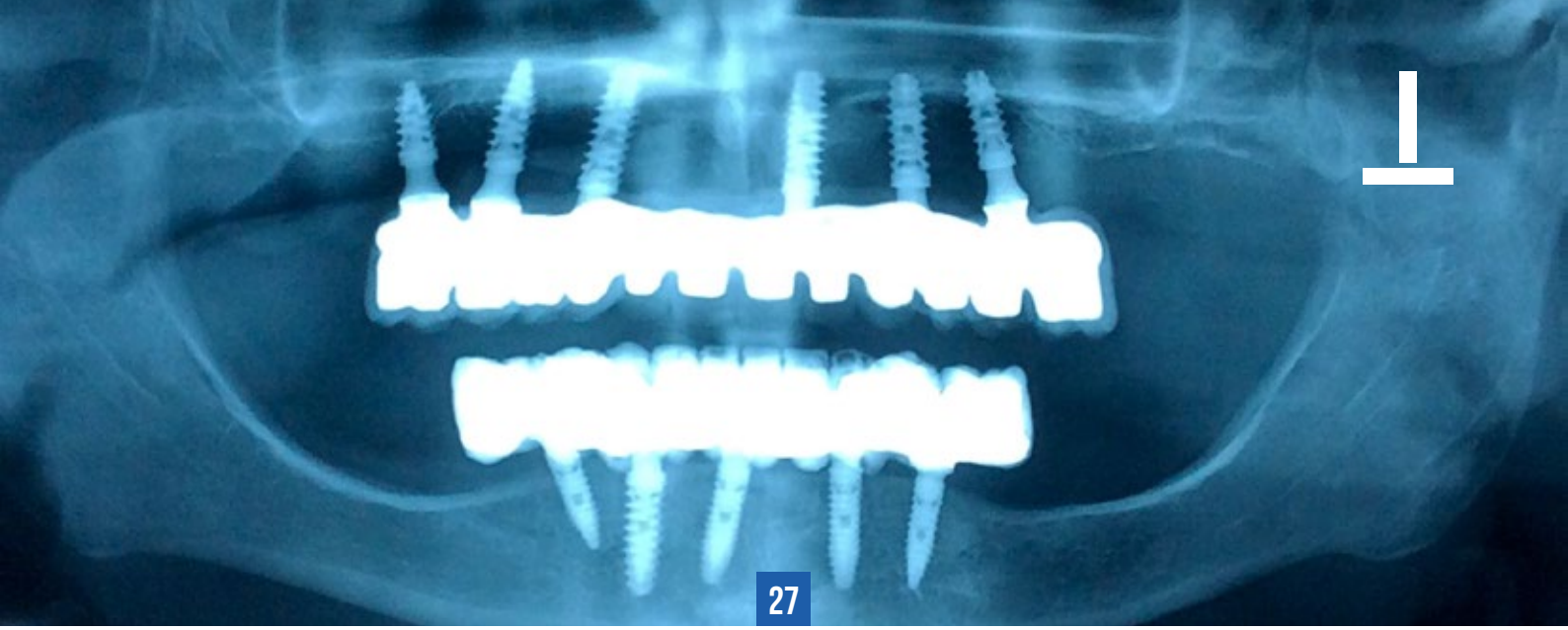

14. Canullo, L., Fedele, G.R., Iannello, G., Jepsen, S. Platform switching and marginal bone-level alterations: the results of a randomized-controlled trial. Clin Oral Implants Res. 2010;21:115–121.

15. Lazzara, R.J., Porter, S.S. Platform switching: a new concept in implant dentistry for controlling postrestorative crestal bone levels. Int J Periodontics Restorative Dent. 2006;26:9–17.

16. Rodríguez-Ciurana, X., Vela-Nebot, X., Segalà-Torres, M., Calvo-Guirado, J.L., Cambra, J., Méndez-Blanco, V. et al, The effect of interimplant distance on the height of the interimplant bone crest when using platform-switched implants. Int J Periodontics Restorative Dent. 2009;29:141–151.

17. Calvo Guirado, J.L., Saez Yuguero, M.R., Pardo Zamora, G., Munoz Barrio, E. Immediate provisionalization on a new implant design for esthetic restoration and preserving crestal bone. Implant Dent. 2007;16:155–164

18. Susarla SM1, Chuang SK, Dodson TB. Delayed versus immediate loading of implants: survival analysis and risk factors for dental implant failure. J Oral Maxillofac Surg. 2008 Feb;66(2):251-5. doi: 10.1016/j.joms.2007.09.012.

19. de Mello GP, Mello ED1, Corazza PH. A new operative method for obtaining full-arch prostheses for immediate loading dental implants. J Prosthodont Res. 2016 Oct 22. pii: S1883-1958(16)30099-8. doi: 10.1016/j.jpor.2016.09.004.

20. Douglas de Oliveira DW, Lages FS, Lanza LA, Gomes AM, Queiroz TP, Costa Fde O. Dental Implants With Immediate Loading Using Insertion Torque of 30 Ncm: A Systematic Review
Implant Dent. 2016 Oct;25(5):675-83.

21. Niedermaier R1,2, Stelzle F1,3, Riemann M1, Bolz W1, Schuh P1, Wachtel H1,2. Implant-Supported Immediately Loaded Fixed Full-Arch Dentures: Evaluation of Implant Survival Rates in a Case Cohort of up to 7 Years. Clin Implant Dent Relat Res. 2016 May 15.

22. Lemes Hd, Sartori IA, Cardoso LC, Ponzoni D Behaviour of the buccal crestal bone levels after immediate placement of implants subjected to immediate loading. Int J Oral Maxillofac Surg. 2015 Mar;44(3):389-94.

23. GOTTIN L., FINCO G., POLATI E., BARTOLONI A., ZANONI L., BIANCHIN E., CHIESA E., The pre- emptive analgesia in the treatment of postoperative pain. [Article in Italian] Chir Ital. 1995;47(6):12-9.

24. WARREN-STOMBERG M., BRATTWALL M., JAKOBSSON J.G.,Non-opioid analgesics for pain management following ambulatory surgery, a review. Minerva Anestesiol. 2013 Mar 19.

24. TEJEDA F., Hepatotoxicidad por fármacos. Rev. Clín Med Fam 2010; 3 (3): 177-191.

25. Horita S, Sugiura T, Yamamoto K, Murakami K, Imai Y, Kirita T. Biomechanical analysis of immediately loaded implants according to the "All-on-Four" concept. J Prosthodont Res. 2016 Sep 5. pii: S1883-1958(16)30070-6. doi: 10.1016/j.jpor.2016.08.002

26. Afrashtehfar KI
The all-on-four concept may be a viable treatment option for edentulous rehabilitation. Evid Based Dent. 2016 Jun;17(2):56-7. doi: 10.1038/sj.ebd.6401173.

27. Krennmair S, Weinländer M, Malek M, Forstner T, Krennmair G, Stimmelmayr M. Mandibular Full-Arch Fixed Prostheses Supported on 4 Implants with Either Axial Or Tilted Distal Implants: A 3-Year Prospective Study. Clin Implant Dent Relat Res. 2016 Dec;18(6):1119-1133.

28. Mozzati M, Arata V, Gallesio G, Mussano F, Carossa S. Immediate postextractive dental implant placement with immediate loading on four implants for mandibular full-arch rehabilitation: a retrospective analysis. Clin Implant Dent Relat Res 2013;15:332-40

29. Malo P, de Araujo Nobre M, Lopes A, Francischone C, Rigolizzo M. "All-on-4" immediate-function concept for completely edentulous maxillae: a clinical report on the medium (3 years) and long-term (5 years) outcomes. Clin Implant Dent Relat Res 2012;14 Suppl 1:e139-50

30. Cardaropoli D, Tamagnone L, Roffredo A, Gaveglio L. Relationship between the buccal bone plate thickness and the healing of postextraction sockets with/without ridge preservation. International Journal of Periodontics and Restorative Dentistry 2014;34(2):211-17.

31. Casado PL, Duarte ME, Carvalho W, Esmeraldo da Silva L, Barboza EP. Ridge bone maintenance in human after extraction. Implant Dentistry 2010;19(4):314-22.

32. Lee H. Silverstein, DDS, MS Gregori M. Kurtzman, DDS Allen Schneider, DDS
Peter C. Shatz, DDS
THE USE OF AN EXTRAORAL VERIFICATION TEMPLATE FOR DENTAL IMPLANT-SUPPORTED PROSTHESES Journal of oral implantology. Vol XXXVIII. 4/2002

33. Jimenez Lopez V. Prótesis sobre implantes: Oclusión, casos clínicos y laboratorio. Barcelona: Ed. Quintessence 1993
34. Jimenez Lopez V. Rehabilitación oral en prótesis sobre implante: Su relación con la estética, oclusión, ATM, ortodoncia, fonética y laboratorio. Barcelona: Ed. Quintessence 1998
35. Combe EC. Materiales dentales. Barcelona: Ed. Labor 1990
36. Cerámica personalizada. P. Baldomà; Nº 51, oct. 1994, Gaceta dental
37. Luz y sombra en cerámica dental. P. Baldomà; vol. 12 nº 1, 1996
38. La otra prótesis combinada. P. Baldomà; vol 14 nº 5, 1998
39. Contrastes, cerámica complementaria. P. Baldomà; Labor dental. Integración de las tecnologías en las cerámicas dentales, 2002
40. Sousa RM, Simamoto-Junior PC, Fernandes-Neto AJ, Sloten JV, Jaecques SV, Pessoa RS. Influence of Connection Types and Implant Number on the Biomechanical Behavior of Mandibular Full-Arch Rehabilitation.
Int J Oral Maxillofac Implants. 2016 Jul-Aug;31(4):750-60

41. Rodriguez L./Fortes V./Estrada D./Figueras O. Prótesis híbrida: Características de la prótesis en extensión. Revista internacional de prótesis estomatológica. Edición Hispanoamericana, 2005.

42. Brosky ME, Korioth TWP, Hodges J. The anterior cantilever in the implant - supported screw - retained mandibular prosthesis . J Prosthet Dent 2003; 89: 244-

43. Dr Pedro Peña Martinez / Protocolos de provisionalizacion en cirugía guiada por ordenador / Maxillaris marzo 2011

44. De. Pedro Peña Martinez / Dr. Ramon Palomero Langner / Jose Angel Avila Crespo / Protesis maxilar CAD-CAM en atrofias maxilares grado I / Maxillaris noviembre 2012

45. Dr. Joan Margarit / David Juan i Salvador / Nueva generación de composites inyectadas / SCO Soluciones Clínicas en Odontologia Numero 5 - enero 2016